XIII Всероссийская научно-практическая конференция

«Фёдоровские чтения – 2016»

Москва, 23-24 июня 2016 г.

24.06.2016 УТРЕННЕЕ ЗАСЕДАНИЕ ОФТАЛЬМООНК0ЛОГИЯ

Лекция №5 **Системная и локальная химиотерапия как основа современного лечения ретинобластомы**

Ушакова Т.Л.

Ретинобластома – это внутриглазная злокачественная опухоль, которая развивается бессимптомно и скрыто, манифестирует с появлением лейкокории и угрожает жизни пациента.

Без лечения пациенты умирают в течение 1-2 лет. Далеко зашедшие стадии заболевания, с массивными опухолевыми очагами и инвазивным ростом в окружающие ткани, имеют очень высокий риск метастазирования. Выживаемость в мире: приблизительно 30% в Африке, 60% в Азии, 80% в Латинской Америке и 95-97% в Европе и Северной Америке.

Лечение детей с ретинобластомой предполагает баланс между жизнью пациента и сохранением глаза как органа и зрительных функций. Адекватное лечение ретинобластомы строится на дифферинциальной диагностике ретинобластомы с различными состояниями, маскирующимися под ретинобластому, своевременной терапией и точной своевременной диагностике рецидивов.

Есть несколько вариантов лечения: энуклеация, дистанционная лучевая терапия(ДЛТ), брахитерапия, химиотерапия с различными способами доставки химиопрепарата и фокальное лечение: криотерапия, транспупилярная термотерапия(ТТТ), лазерная коагуляция.

Химиотерапия остается основным методом для сохранения глазного яблока и в этой статье мы сфокусируемся на вариантах химиотерапии.

Введение в клиническую практику комбинированных методов лечения (сочетание СХТ с брахитерапией, криодеструкцией, лазеркоагуляцией, транспупиллярной термотерапии) позволило увеличить выживаемость детей с **РБ до 95%,** в отдельных случаях не прибегая к дистанционной лучевой терапии (ДЛТ) Белкина Б.М., 1993, Бровкина А.Ф., 2002-14; Поляков В.Г., 2004-12; Саакян С.В, 2005-14; Ушакова Т.Л., 2002, Яровой А.А., 2009, Abramson D., 2010; Shields C.L., 2001-12.

Усовершенствование методов органосохраняющего лечения

- Принимая во внимание высокую эффективность СИАХТ (от **60 до 88%** T. Yamane, 2008; **более 90%** D. Abramson ,2008, 2010; от 87 до 95% C. Shields , 2010, 2014) как в комплексном, так и в самостоятельном варианте органосохраняющего лечения РБ с экзофитным ростом опухоли и ограниченные возможности традиционных методов лечения больших ИОРБ, данный метод представляется перспективным.

•В 2012 году Abramson D.H. с соавторами сообщили, что вероятность сохранения глаза с наличием опухолевых отсевов увеличилась до 64% при проведении первичной СИАХТ в течение 2 лет последующего наблюдения.

•Munier F.L., также в 2012 году, сообщил о результатах ИВХТ мелфаланом у 23 больных с резистентными и рецидивными опухолевыми отсевами РБ в стекловидное тело. Полный ответ был достигнут в 21 из 23 глаз (91%) после среднего количества инъекций, равного 4 со средним сроком наблюдения 22 мес. Все пациенты живы.

ИВХТ зарекомендовала себя как альтернатива ДЛТ и энуклеации глаза и может рассматриваться :

1.как дополнительный к базовому органосохраняющему лечению, так и как самостоятельный, вместо второй линии СХТ.

2. как профилактика ятрогенного обсеменения стекловидного тела при брахитерапии и лазеркоагуляции и усиления эффекта локальных методов разрушения опухоли

С целью повышения эффективности органосохраняющего лечения и предотвращения негативного воздействия наружного облучения и/или энуклеации в настоящее время широко используется локальная химиотерапия [Abramson D.H., Frank C.M., Dunkel I. J,Ophthalmology 1999, Kaneko A., Suzuki S. Jpn J Clin Oncol. 2003, Yamane T., Kaneko A., Moori M. Int J Clin Oncol. 2004, Shigenobu Suzuki, Akihiro Kaneko Int. J. Clin. Oncol. 2004, Abramson D.H., Dunkel I. J., Brodie S.E., Kim J.W., Gobin Y.P. Ophthalmology. 2008, Abramson D.H., Dunkel I. J., Broudie S.E., Marr B. Ophthalmology 2010, Shields C.L., Shields J.A. Intra-arterial chemotherapy for retinoblastoma the beginning of a long journey. Clin Experiment Ophthalmol. 2010, Жаруа, А. А.В. , Саакян С.В. 2013, Ушакова Т.Л. с соавт 2011].

Международная ABC классификация ИОРБ (Амстердам, 2001) (разработана для выбора адекватной химиотерапии)

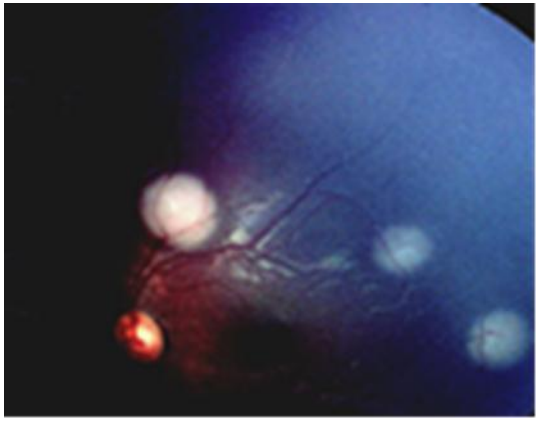

Группа А Маленькие интраретинальные опухоли, не распространяющиеся на центральную ямку сетчатки и диск зрительного нерва

•Все опухоли размером 3 мм и менее (в самом большом измерении), ограниченные сетчаткой и

•Все опухоли, расположенные минимум в 3 мм от центральной ямки и минимум в 1,5 мм от диска зрительного нерва

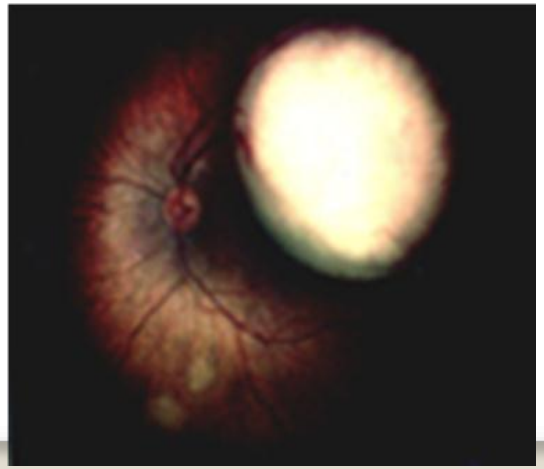

Группа В Все остальные отдельно лежащие опухоли, ограниченные сетчаткой

•Все опухоли, ограниченные сетчаткой, но не вошедшие в Группу А

•Связанная с опухолью жидкость в субретинальном пространстве, менее чем в 3 мм от опухоли, отсутствие субретинальных отсевов опухоли

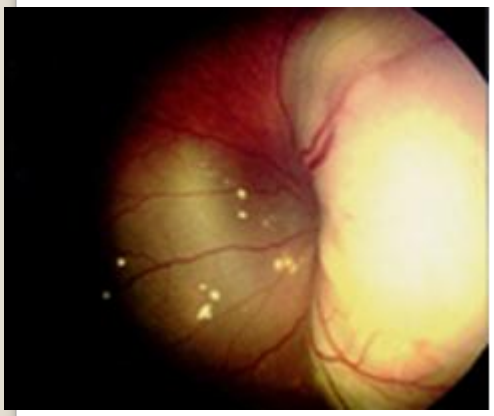

Группа C **Отдельные локализованные опухоли с минимальным обсеменением субретинального пространства или стекловидного тела**

•Отдельно лежащие (дискретные) опухоли

•Жидкость в субретинальном пространстве, наблюдавшаяся ранее или имеющаяся на данный момент, занимающая до ¼ площади сетчатки, без признаков обсеменения

•Возможно наличие прилежащего к опухолевым очагам обсеменения стекловидного тела

•Местное субретинальное обсеменение менее чем в 3 мм (2ДД) от очага опухоли

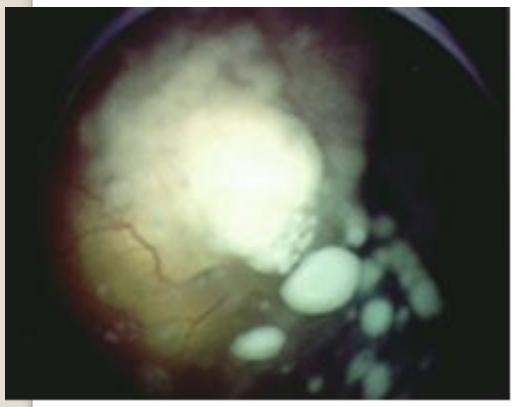

Группа D **Диффузно распространенная опухоль со значительным обсеменением субретинального пространства или стекловидного тела**

•Массивная (-ые) или диффузно распространенная (-ые) опухоль (-ли); •Жидкость в субретинальном пространстве, наблюдавшаяся ранее или имеющаяся на данный момент, вплоть до полной отслойки сетчатки, без признаков обсеменения; •Диффузное или массивное обсеменение стекловидного тела в виде «сальных» отсевов или аваскулярных опухолевых масс; •Диффузное обсеменение субретинального пространства, включая субретинальные бляшки или опухолевые узелки

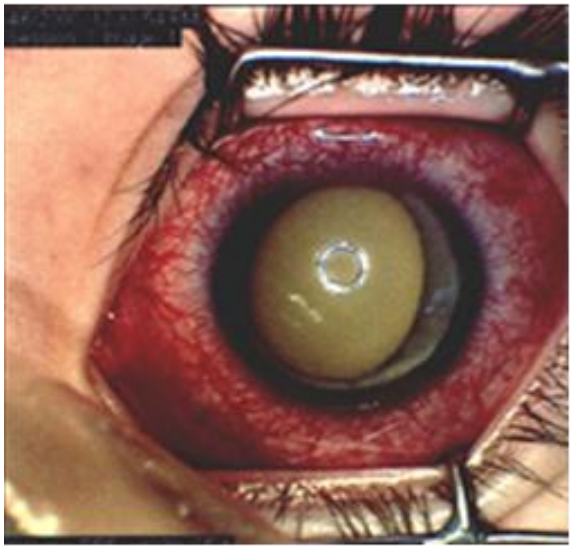

Группа Е Наличие какого – либо из следующих факторов неблагоприятного прогноза

•Опухоль, прилежащая к хрусталику

•Опухоль, лежащая кпереди от передней поверхности стекловидного тела, захватывающая цилиарное тело или передний сегмент глаза

•Диффузная инфильтративная ретинобластома

•Неоваскулярная глаукома

•Непрозрачность стекловидного тела из-за кровоизлияния

•Некроз опухоли с асептическим целлюлитом орбиты

•Фтизис глаза

В 2012 году на базе 3 ведущих специализированных медучреждений, занимающихся изучением и лечением РБ, утвержден протокол РБ 2012 для лечения детей с интраокулярной ретинобластомой групп С и Д

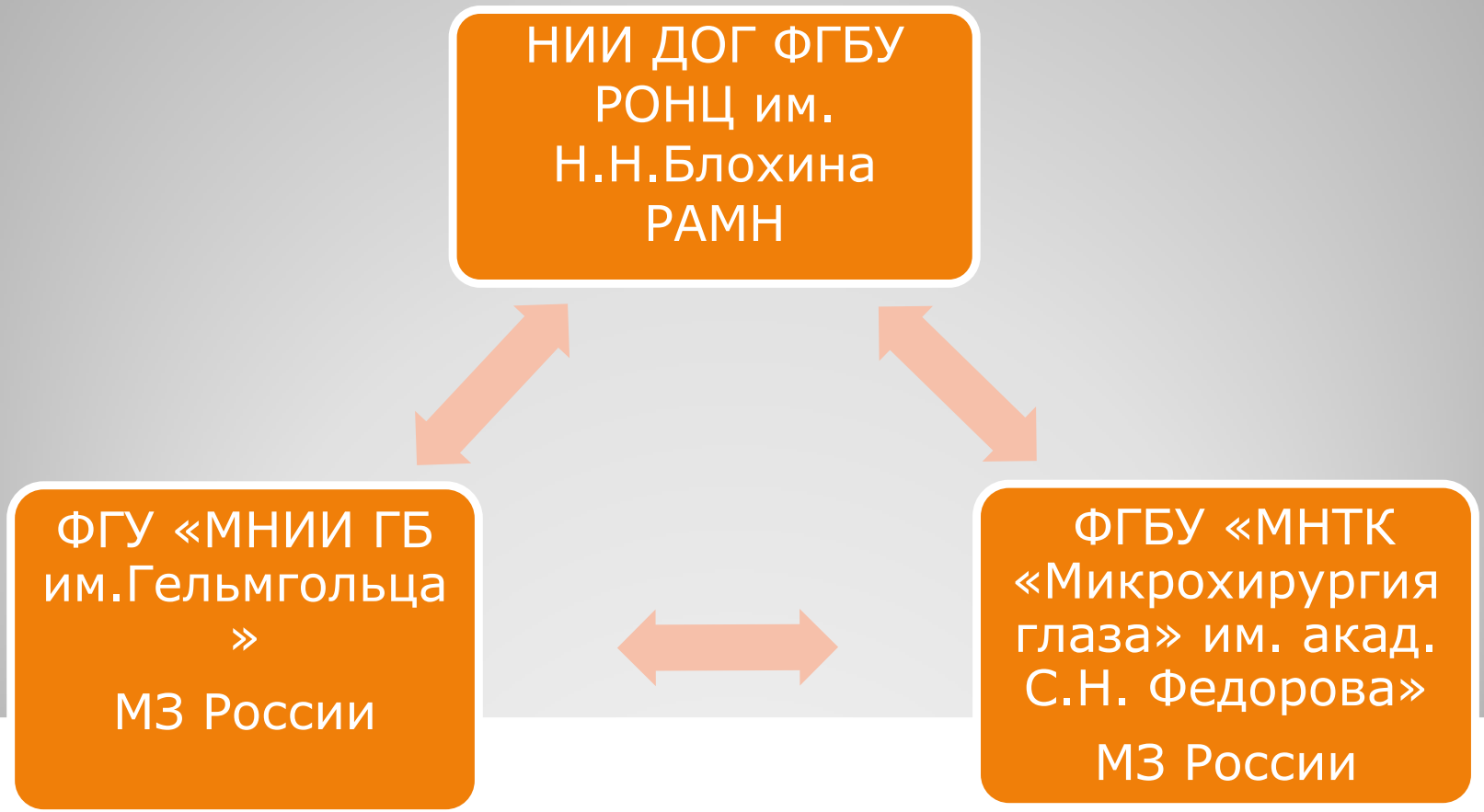

Цель и задачи исследования

- Повысить эффективность органосохраняющего лечения у детей с РБ с неблагоприятными факторами для сохранения глаза и зрения без использования наружного облучения, комбинируя системную и локальную химиотерапию с локальными методами разрушения опухоли (транспупиллярная термотерапия (ТТТ), криодеструкция (КД) , брахитерапия (БТ)).
- Оценить эффективность протокола РБ 2012 для групп С и Д
- Проанализировать осложнения

В НИИ ДОГ с мая 2012 года по 20 мая 2016 года были включены 70 детей (77 глаз) с первичной интраокулярной ретинобластомой групп C и D

ДРБ - 27 пациентов ОРБ – 43 пациента.

Международная ABC классификация ИОРБ (Амстердам, 2001) (разработана для выбора адекватной химиотерапии)

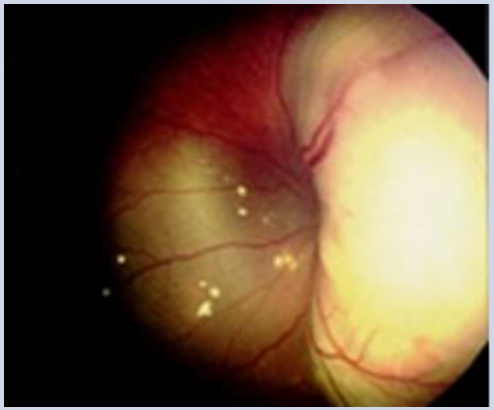

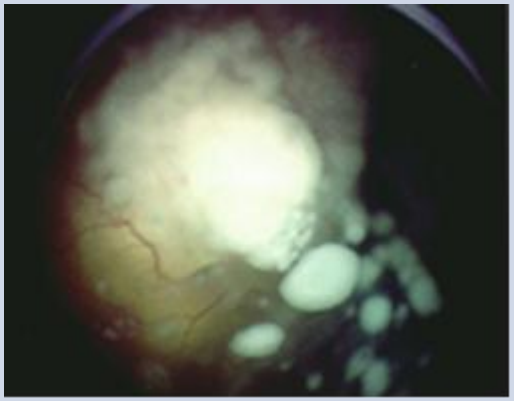

Группа C Отдельные локализованные опухоли с минимальным обсеменением субретинального пространства или стекловидного тела – **22 глаз (T2aN0M0)**

•

Группа D Диффузно распространенная опухоль со значительным обсеменением субретинального пространства или стекловидного тела – **55 глаз (T2bN0M0)**

45 из 70 детей успели завершить лечение.
Медиана наблюдения около 27 мес.

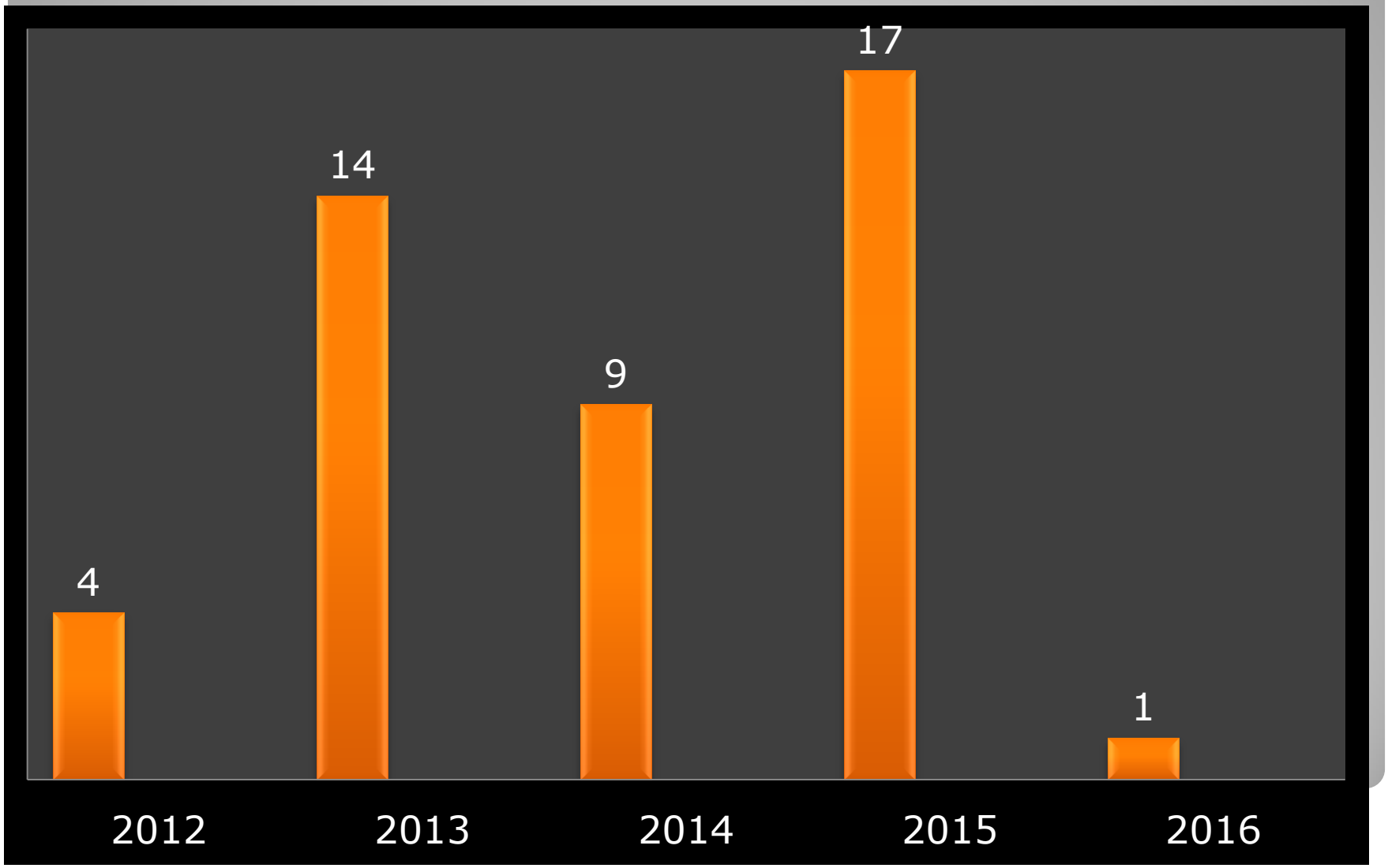

45 пациентов из 25 регионов России

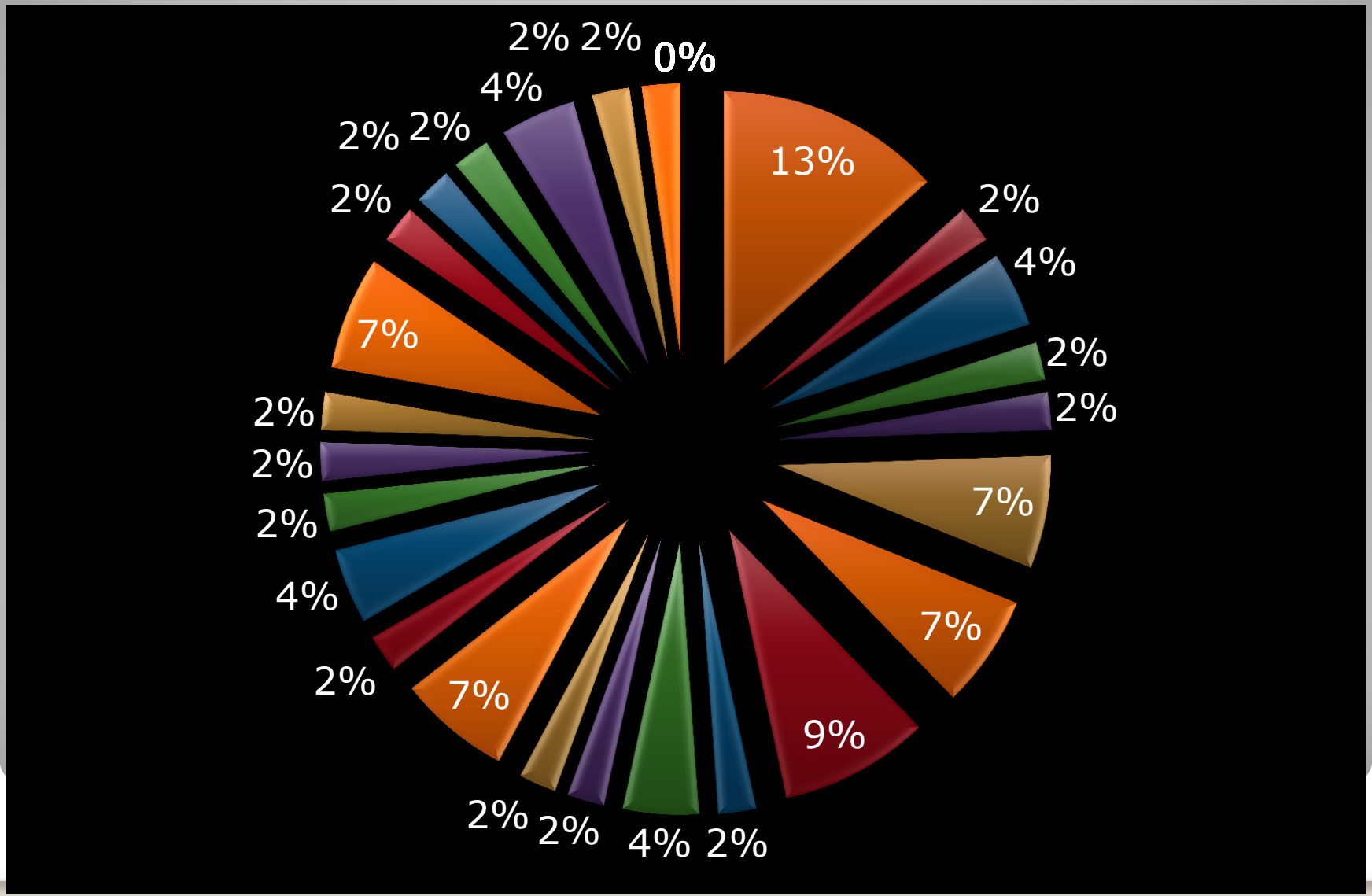

Методы

- Из 45 пациентов, 22 (49%) были мальчиками и 23(51%) девочками, в возрасте от 1 до 42 мес. со средним возрастом 13,5± 10,4 мес.
- Дети с РБ в возрасте до 1 года - 62%.
- Односторонняя РБ преобладала и составляла 60%.

Протокол органосохраняющего лечения интраокулярной РБ гр. «С» и.«D» сегодня:

- **Протокол лечения детей с РБ групп «С» и «D»** с использованием трёхкомпонентной системной химиотерапии препаратами винкристин+ этопозид + карбоплатин и локальной (селективной интраартериальной и интравитреальной) химиотерапии Мелфаланом в комбинации и без с ФокТ.

Дизайн протокола лечения детей с РБ (группы С и D

CEV:

C Карбоплатин в/в за 60 мин в 125 мл/м2 декстрозы5% в 1 день
Дети < 36мес: 18,6 мг/кг
Дети ≥ 36мес: 560 мг/м2

E Этопозид: внутривенно за 60 мин в 1 и 2 дни
Дети < 36 мес: 5 мг/кг
Дети ≥ 36 мес: 150 мг/м2

V Винкристин (VCR) в/в струйно в 1 день
Дети < 36мес: 0,05 мг/кг
Дети ≥ 36мес: 1,5 мг/м2
(Максимальная доза 2мг)

1 курс 1-21(28) дни

СИАХТ ± ИВХТ

2 курс 1-21(28) дни

ФокТ

СИАХТ ± ИВХТ

3 курс 1-21(28) дни

ФокТ

СИАХТ ± ИВХТ

4 курс 1-21(28) дни

ФокТ

5 курс 1-21(28) дни

ФокТ

6 курс 1-21(28) дни

НАБЛЮДЕНИЕ

Фокльная терапия с применением лазерной терапии, если позволяют размеры редуцированной опухоли, возможно после окончания 2 курса CEV (с 21 по 28 дни цикла). Крио- и брахитерапия могут быть выполнены через 3-4 недели после последнего введения мелфалана внутриартериально,

Селективная интраартериальная и интравитреальная химиотерапия мелфаланом проводится за 1 день до начала 2-4 курсов, в дозе 5-7,5 мг/м2 каждого пораженного глаза со степенью распространения опухоли C/D. Доза мелфалана 5 мг/м2 используется при одновременном лечении обоих глаз, тогда как при односторонней РБ вводится 7,5 мг/м2 Внутриартериальная химиотерапия не должна сочетаться с крио- и брахитерапией.

Методы

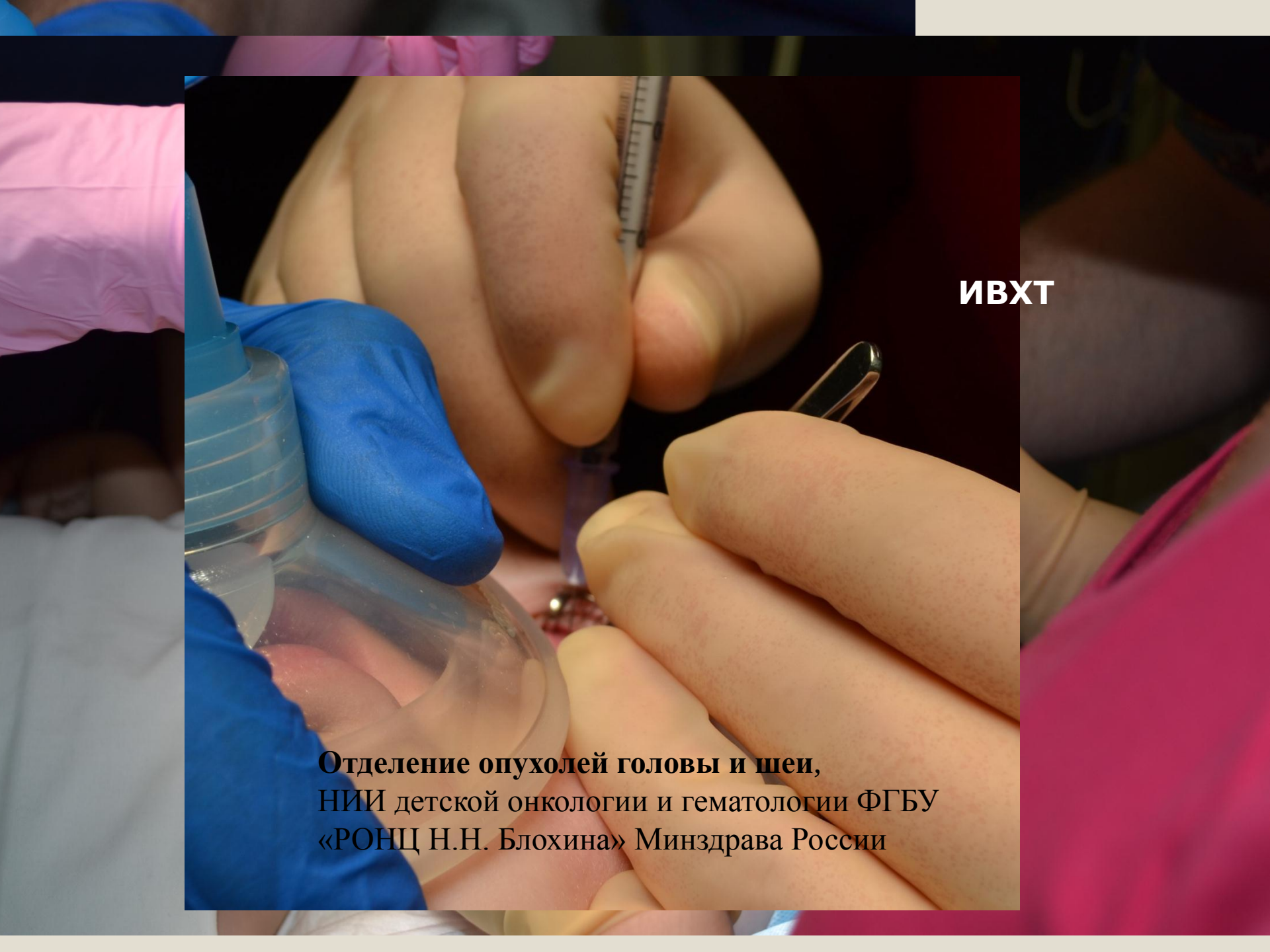

ИВХТ

Отделение опухолей головы и шеи,
НИИ детской онкологии и гематологии ФГБУ «РОНЦ Н.Н. Блохина» Минздрава России

СИАХТ :

СИАХТ применена 41 больному на 45 глазах, 90 процедур среднем по 2 процедуры на глаз (ранг 1-3). Были применены 2 методики селективной интраартериальной химиотерапии:

1) ***Микро катетерная техника*** **(n=40)** - суперселективная катетеризация с помощью микрокатетера глазной артерии/коллатеральных ветвей наружной сонной артерии при гемодинамическом перераспределении кровотока.
Диаметр дистальной части катетера:
- наружный - 1,5 F (0,51 мм);
- внутренний - 0,33 мм.

2) ***Микро баллонная техника (n=1)*** - с помощью специального баллона-окклюдера производится временная остановка кровотока в бассейне ипсилатеральной внутренней сонной артерии дистальнее места отхождения глазной артерии с введением мелфалана проксимальнее баллона.
- размеры баллона: 4 х 10 мм

Микрокатетерная техника

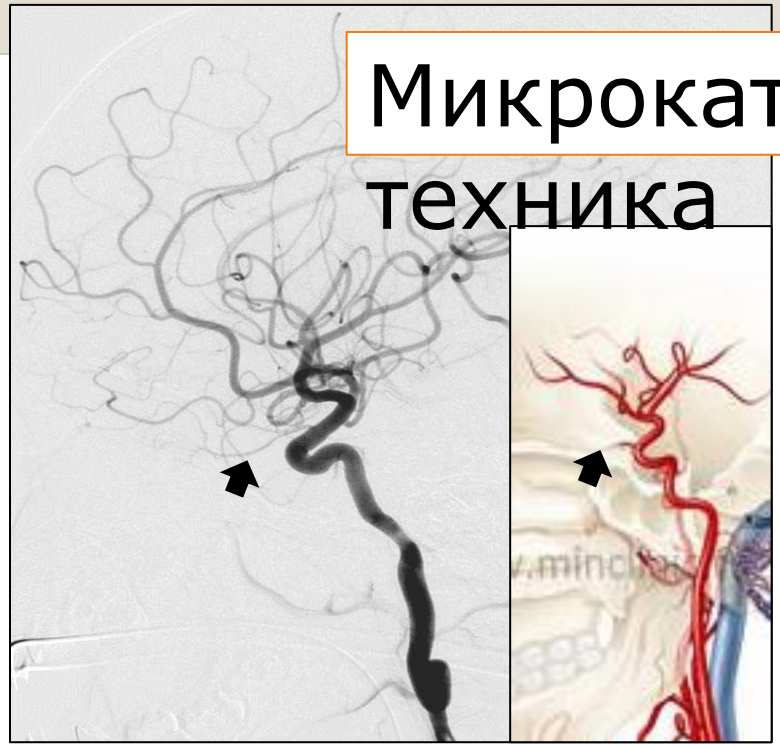

Каротидная артериография внутренней сонной артерии для определения сосудистой анатомии

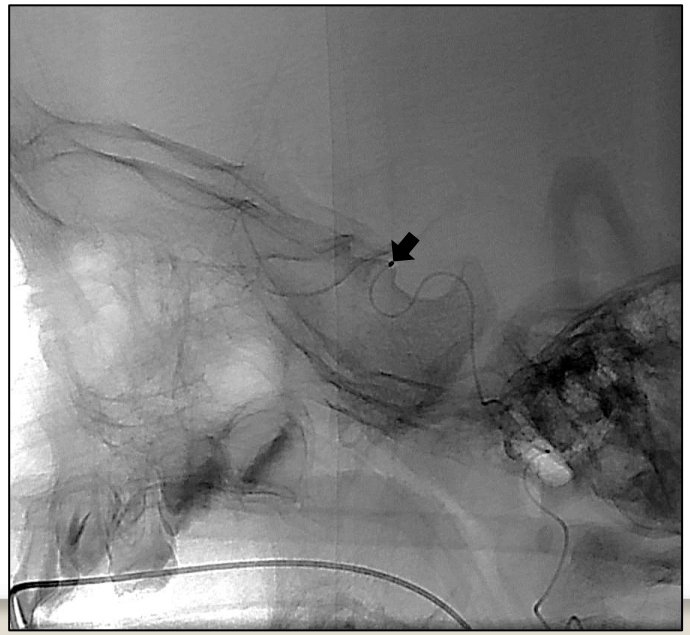

Суперселективная катетеризация глазной артерии с помощью микрокатетера

Микрокатетер в глазной артерии

Микробалонная техника

DSA внутренней сонной артерии

DSA внутренней сонной артерии при раздутом баллоне: кровоток перераспределен в глазную артерию

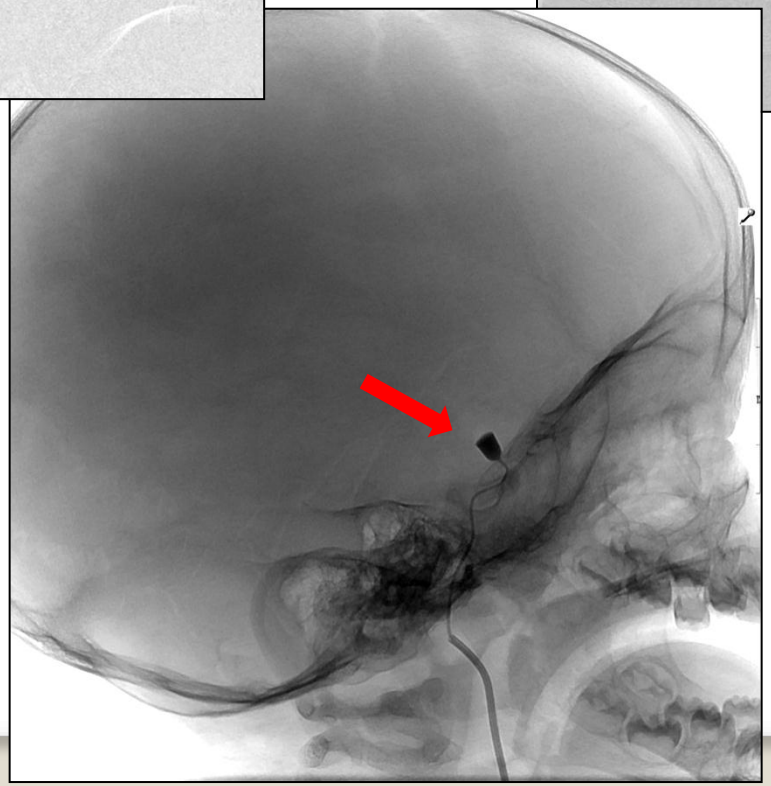

Баллонный катетер раздут в глазничном отделе внутренней сонной артерии

С 09.2012 по 01.2016 **45** пациентов с РБ, **у которых хотя бы в одном глазу (n=49)** была зарегистрирована интраокулярная форма заболевания, характерная для **групп «С» (n=15) и «D» (n=34),** были включены в протокол одноименной комбинированной химиотерапии.
Из 45 детей 4 с ДРБ подверглись первичной энуклеации более пораженного глаза группы «Е». В данном исследовании ни один пациент не получил локальную химиотерапию первично, только последовательно после системной ХТ (после 3-6 VEC)- (bridge-therapy).
В качестве локального лечения применялись следующие виды локальной химиотерапии :

The type of local CT	Gr. «C» (n= 15)	Gr. «D» (n=34)	Total (n=49)
SIAC	n= 4	n= 10	n= 14
IVCT	n= 0	n= 3	n=3
SIAC+IVCT	n= 11	n= 20	n=31
Without local CT	n= 0	n= 1	n=1
Total	n=49		

СИАХТ применена 41 больному на 45 глазах, среднее количество курсов 2 (1-3).
ИВХТ – 32 больным на 34 глазах, среднее количество курсов 2 (1-6).
Фокальная терапия при необходимости применялась для закрепления эффекта лечения n=22 (44,9%)
10 (20,4%) из 49 глаз вылечены только с применением комбинированной ХТ.

Значимые осложнения

- 1. Значимые осложнения системной химиотерапии(VEC): гепатотоксичность II - III степени n= 5 (11%); гематологическая токсичность III -IV степени n=10 (22,2%)

- 2. Значимые глазные осложнени
хориоретинальная дегенерация
(более, чем 75% площади сетчатк
в 1 случае после СИАХТ в глазу с
РБ группы «D» и после ИВХТ
в глазу с
РБ группы «С».

- 3. Значимые анестезиологические осложнения
  15 (36,5%) из 41 ребёнка, подвергшегося СИАХТ, при
  проведении процедуры была зарегистрирована
  манифестация окуло-пульмонарного рефлекса.

Окулопульмонарный рефлекс

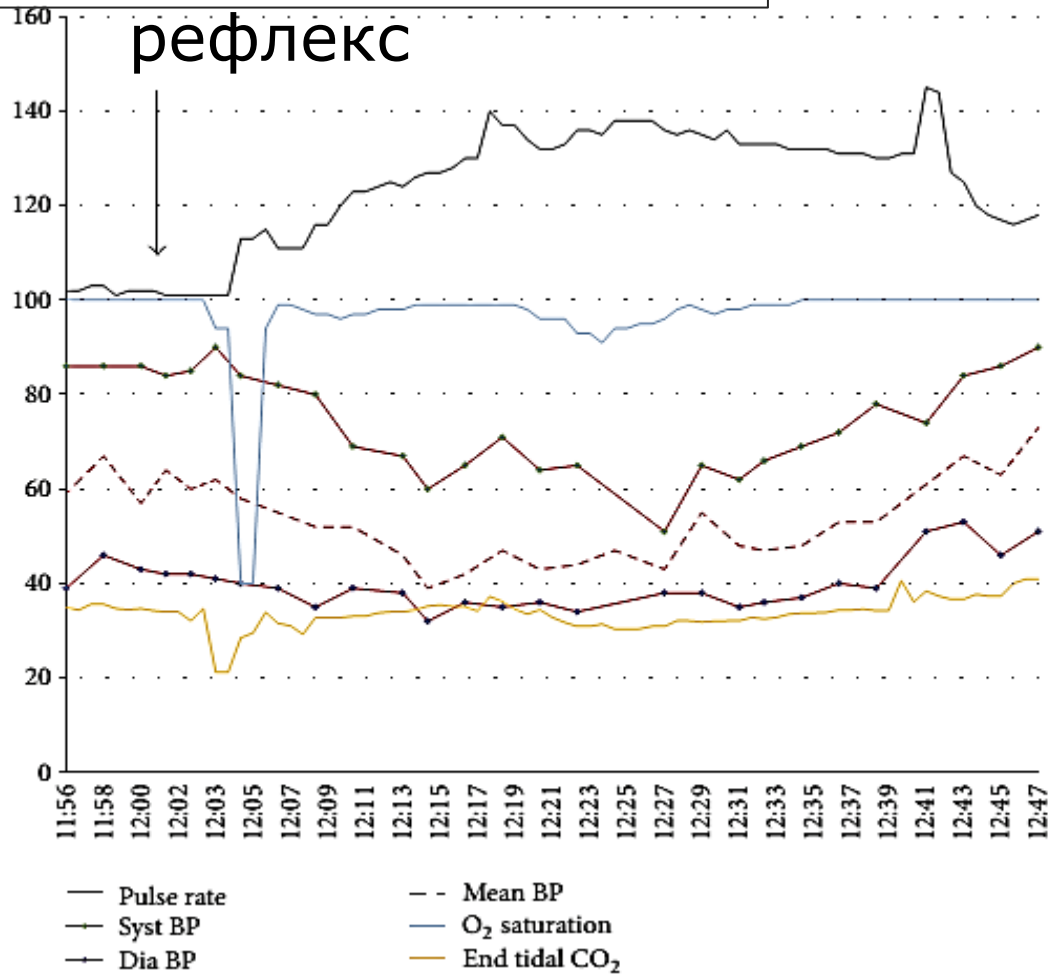

Клинически это характеризуется *бронхообструкцией и сосудистым коллапсом*: увеличение пикового давления на вдохе до 45 см вод ст и выше, быстрым (мгновенным) снижением дыхательного объема, десатурация до 70-80%, выраженной гиперемией кожных покровов, снижением АД до критических цифр (54-50/20-25 мм рт ст), тахикардия до 130-150 уд в 1 мин или (редко) брадикардия.

Эффективность комбинированного органосохраняющего лечения для глаз с РБ группы «С»



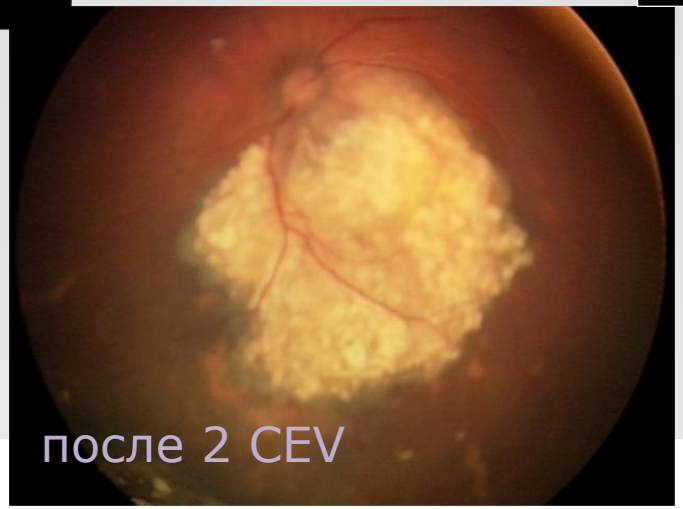

Эффективность комбинированного органосохраняющего лечения для глаз с РБ группы«D»

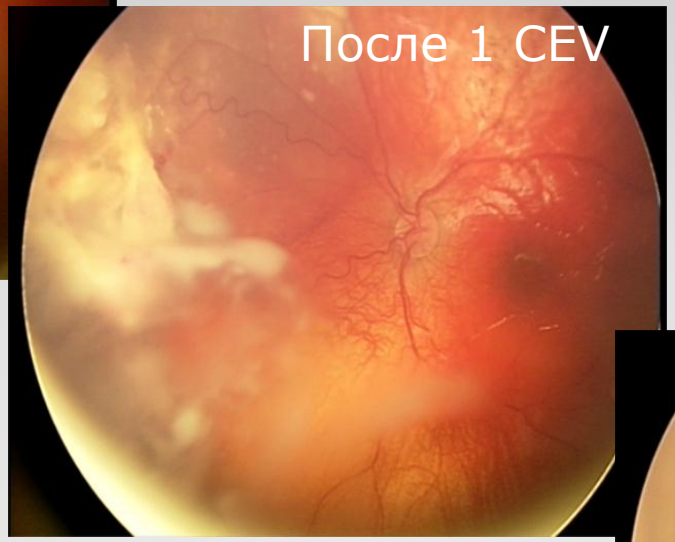

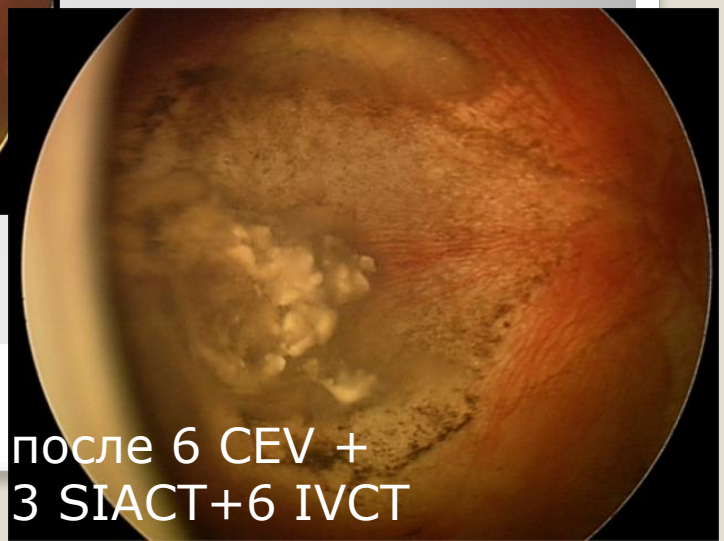

Результаты лечения по протоколу RB2012 (для групп «C» и «D»)

Следует отметить, что в качестве «долечивания» при недостаточном эффекте, прогрессии или рецидиве **2 линия СХТ применялась в 2 случаях**, **ДЛТ – в 2 случаях** и **гамма-нож в 1 случае**. Именно эти методы, по нашему мнению следует расценить как неудачу лечения.

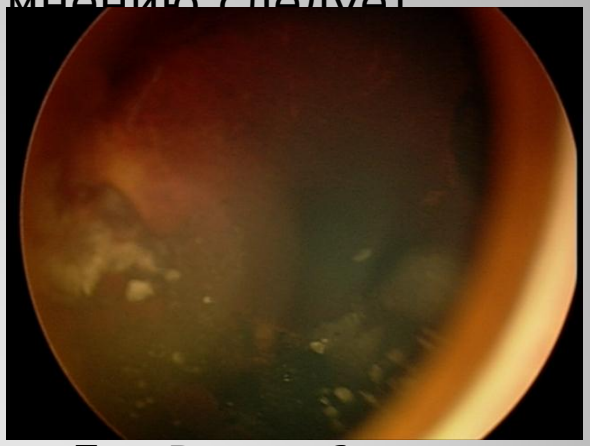

Фокальная терапия и локальная Химиотерапия терапия стали основными методами «долечивания»
при прогрессии (новые очаги на сетчатке «C» n=1; «D» n=7)-n=8 (16,5%);
рецидиве (новые очаги на сетчатке «C» n=5, «D» n=6 и новые очаги на сетчатке + отсевы в стекловидном теле «D» n=3) n=14 (28,5%);
стабилизации болезни n=23 (46,9%).

1 из 45 больных погиб от лейкемии.

Результаты лечения по протоколу RB2012 (для групп «C» и «D»)

Для 45 пациентов **безрецидивная выживаемость** составила **56,1±8,9%** со средним периодом наблюдения **26,9± 2,5 мес**. 44 **из 45** пациентов **живы** без метастазов со средним периодом наблюдения **20 мес.** (от3 до 43 мес.).

14 из 15 глаз **(93,3%)** с РБ группы **«C»** and 31 из 34 **(91,2%)** с группой «D» [illegible] **сохранены**.

РЕЗЮМЕ

- Наше исследование продемонстрировало высокую эффективность локальной химиотерапии с применением перспективных методов органосохраняющего лечения, безопасность которых увеличивается с опытом проведения новых методик.

- Данные исследовательских групп зарубежных авторов с применением локальной химиотерапии не показали увеличения количества рецидивов и показателей смертности от метастазирования, что также подтверждают данные наших клиник.

- Уход от системной ХТ и ДЛТ значительно сократит вероятность развития осложнений, требующих госпитализации для сопроводительной терапии, возможность возникновения вторичных злокачественных опухолей, а также значительно повысит качество жизни вылеченных детей.

Благодарность соавторам

[1]НИИ детской онкологии и гематологии ФГБУ «РОНЦ им. Н. Н. Блохина» Минздрава России, Москва

[1]О.В. Горовцова, [1]И.А. Летягин, [1]Мартынов Л.А., [1]Матинян Н.В., [1] Поляков В.Г.

[2]НИИ клинической и экспериментальной радиологии ФГБУ «РОНЦ им. Н.Н. Блохина» Минздрава России, Москва

[2]Трофимов И.А., [2]Погребняков И.В., [2]Долгушин Б.И.

[3]ФГБУ МНТК «Микрохирургия глаза» им. С. Федорова МЗ России, Москва

[3]Яровой А.А., [3]Кривовяз О.С.

[4]ФГБУ «МНИИ ГБ им. Гельмгольца» МЗ России, Москва

[4]Саакян С.В., [4]Иванова О.А.,

[5]МЗРФ ГБОУДПО Российская медицинская академия последипломного образования. Кафедра детской онкологии, Москва **[5]Поляков В.Г**

Оргметодотдел с медицинским архивом НИИ ДОГ

Спасибо за внимание!