Современная трансназальная хирургия основания черепа.

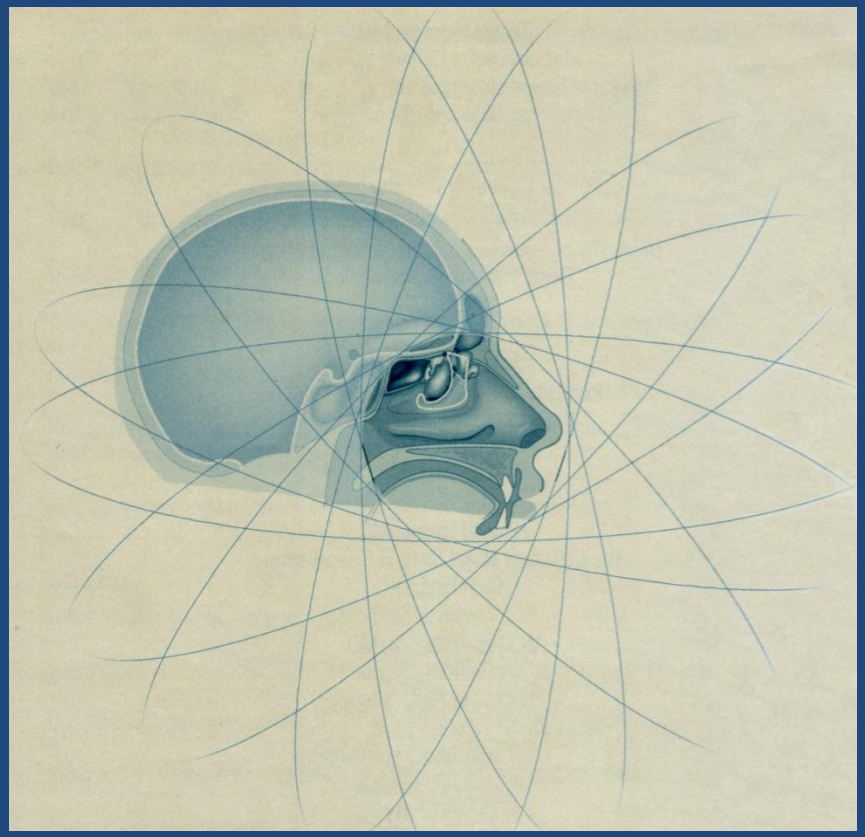

Меркулов Олег Александрович

«Все новое – хорошо забытое старое».

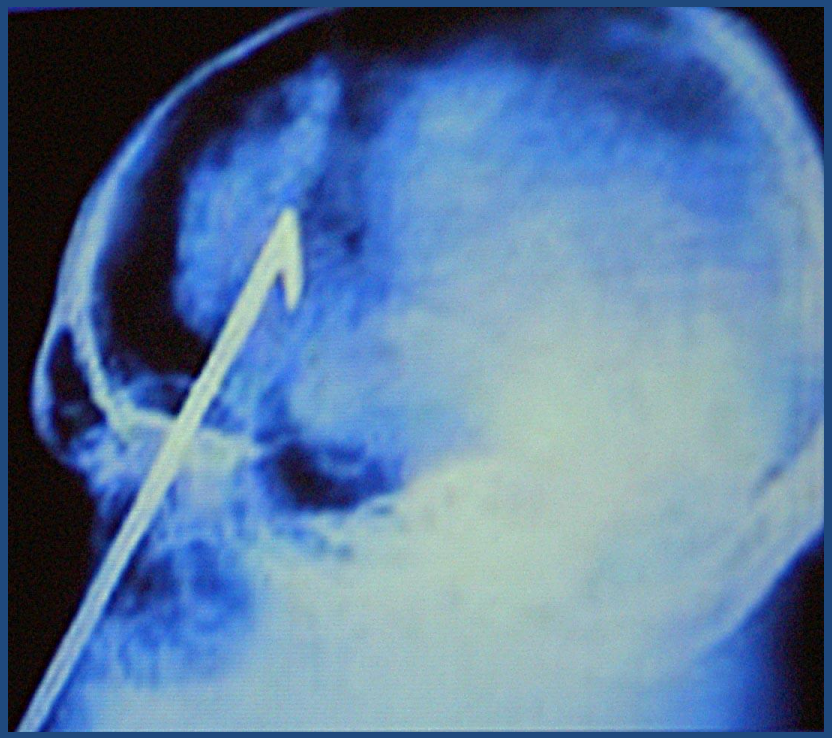

Египетская мумификация
3000 лет д.н.э.

Менингиома.

Краниофарингиома.

Ринобазальные опухоли

Аденомы гипофиза.

Рак решетчатого лабиринта.

Кисты кармана Ратке.

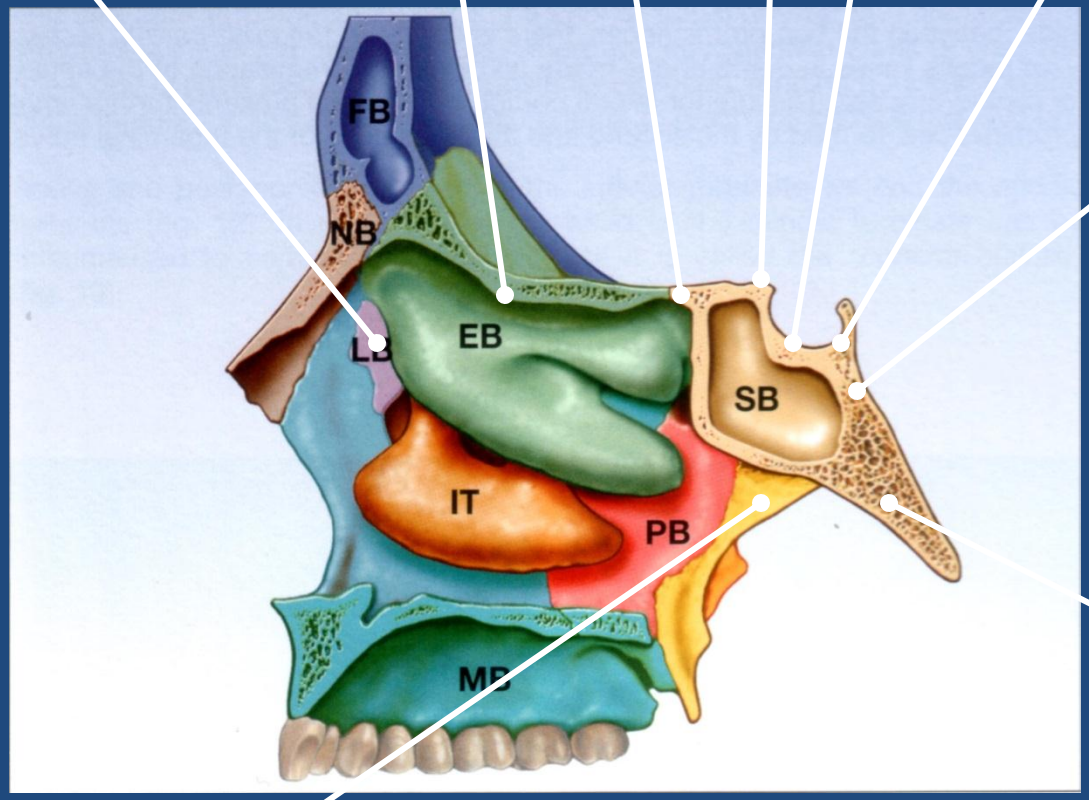

Эпидермоид.

Хордома.

Ювенильные ангиофибромы.

Этапы развития.

Транскраниальные эндоскопические доступы. ETV, арахноидальные кисты, биопсия шишковидной железы.

Эндоназальные эндоскопические доступы. CSF, ликворея, менингоцелле,энцефалоцелле.

Хирургия гипофиза.

Комбинированный доступ.

… 1991 1995 1997 2000

Двухсторонний эндоскопический доступ.

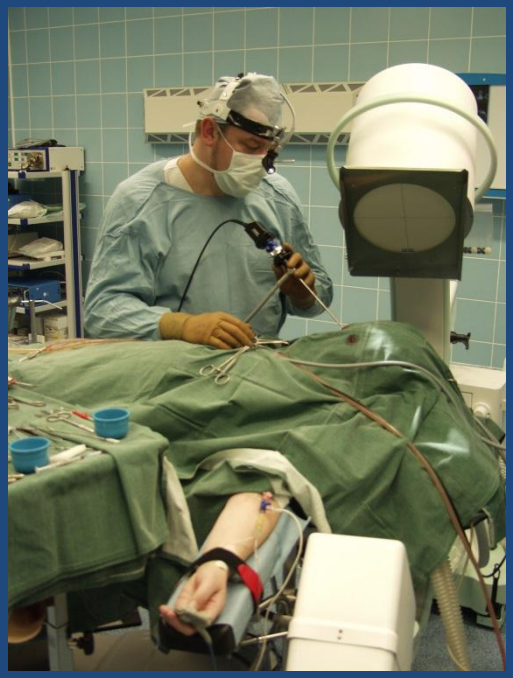

Транссфеноидальная хирургия в нашей стране.

- ✓С.П. Федоров (1910)
- ✓В.Н. Шевкуненко (1912)
- ✓В.И. Воячек (1923)
- ✓К.Л. Хилов (1960)
- ✓Ю.К Ревской (1973)
- ✓А.И. Арутюнов (1976)

ИСТОРИЯ

Вальтер Мессерклингер – основоположник метода эндоскопической хирургии в ключевых участках латеральной стенки носа

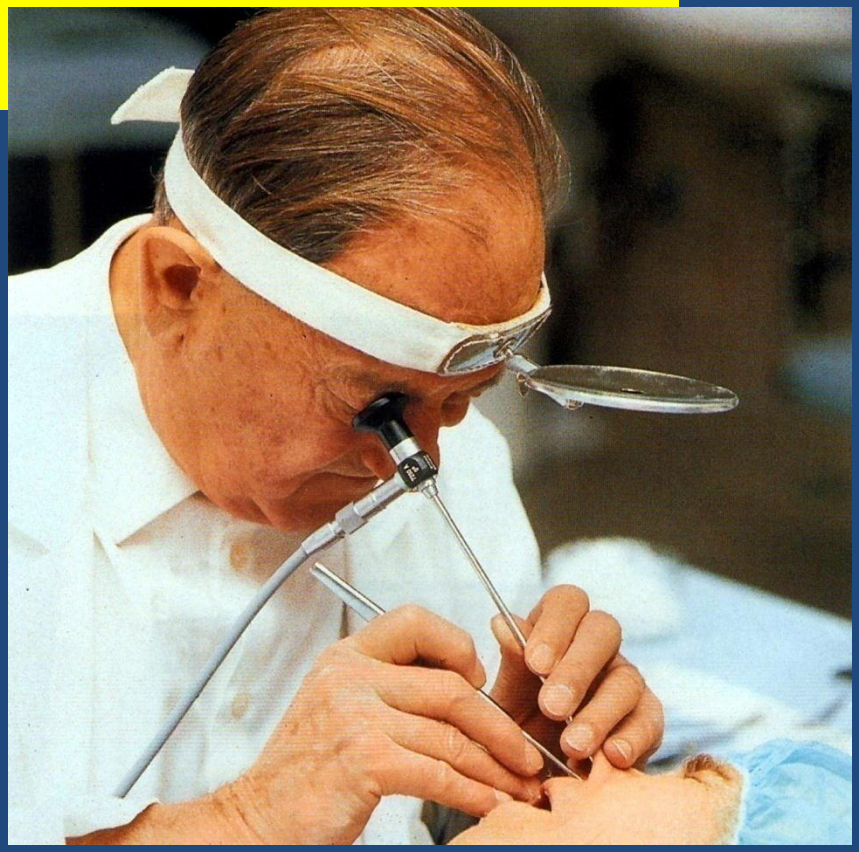

Эволюция хирургии основания черепа.

- Максимально инвазивная хирургия

↓

- Минимально инвазивная хирургия (эндоскопическая хирургия)

↓

- Максимальная инвазивная эндоскопическая хирургия (трансназальная)

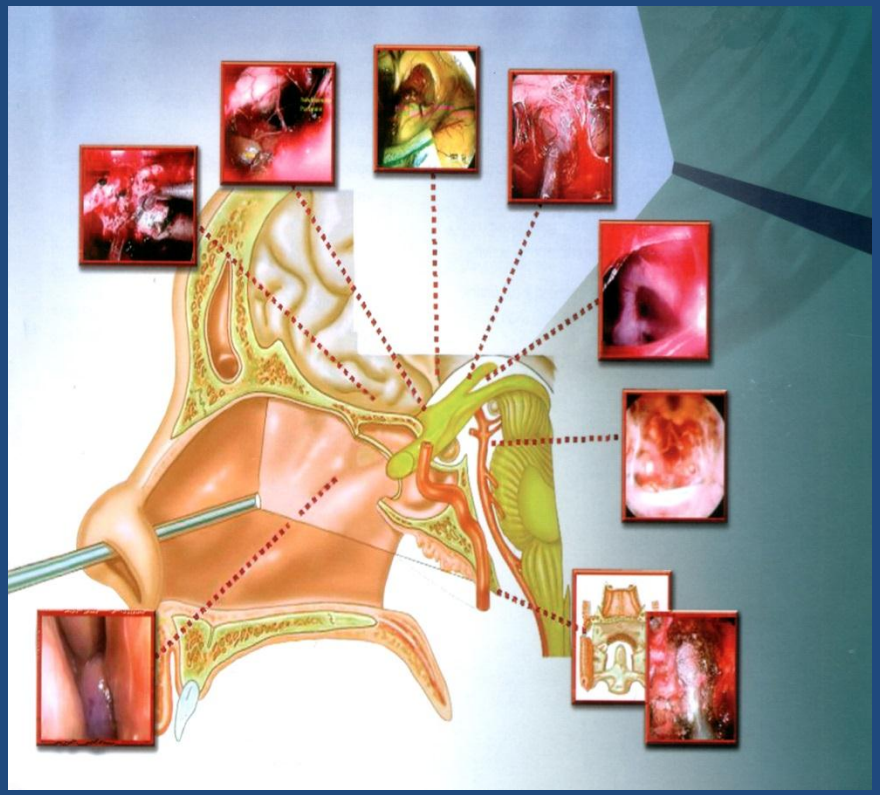

Историческая справка

Историческая справка

Принципы хирургии основания черепа.

1. Понимать и визуализировать анатомию и патологию.
2. Реконструировать и защищать.
3. Использовать микрохирургию и микротехнику.
4. Удалять костные структуры, препятствующие визуализации.
5. Избегать ретракции мозгового вещества.
6. Сохранять, реконструировать, восстанавливать, шунтировать основные кровеносные сосуды.
7. Сохранять черепные нервы.
8. Использовать микрохирургию и микротехнику.
9. Работать в содружестве и кооперации.

Хирургические трансназальные доступы

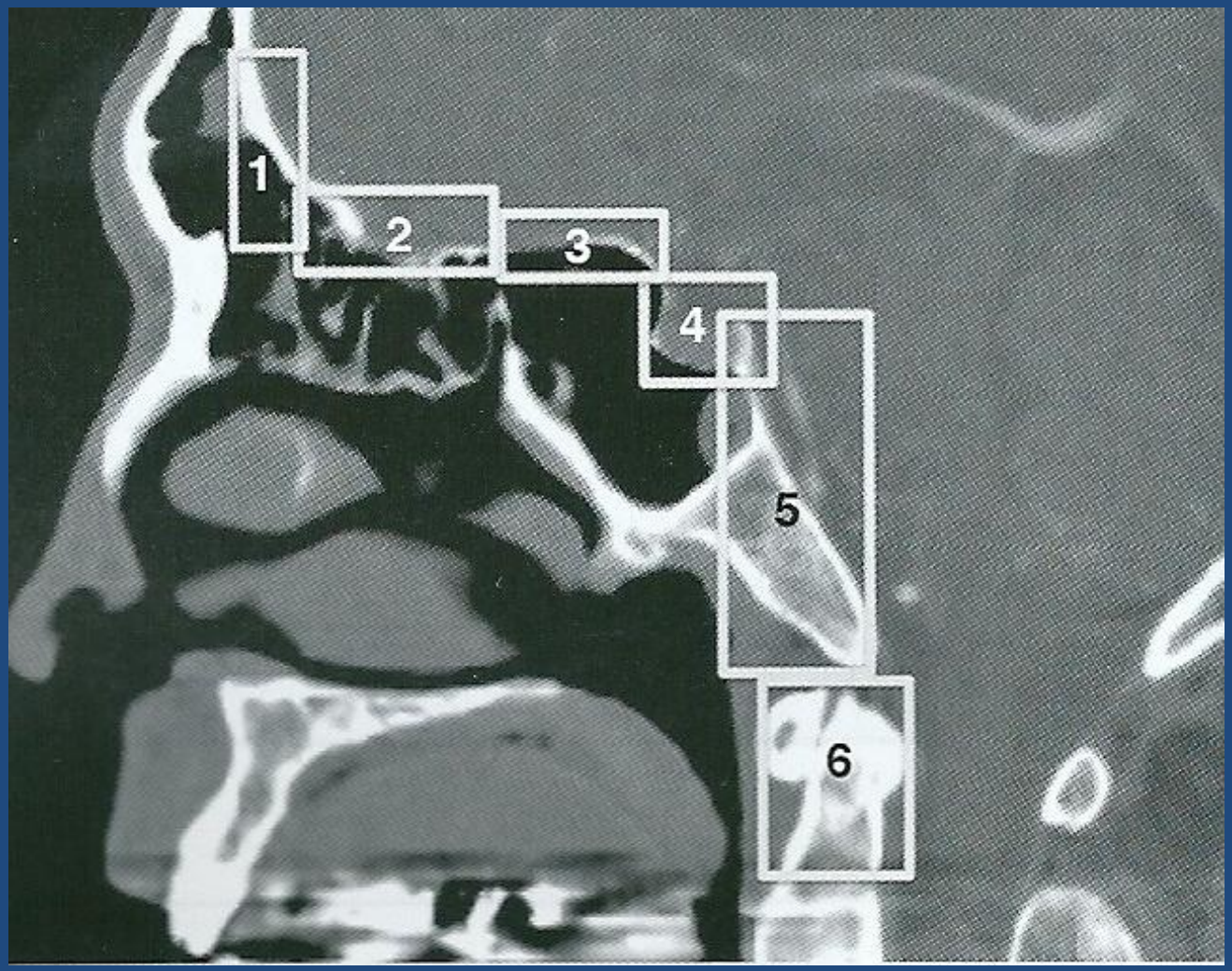

Трансназальный доступ

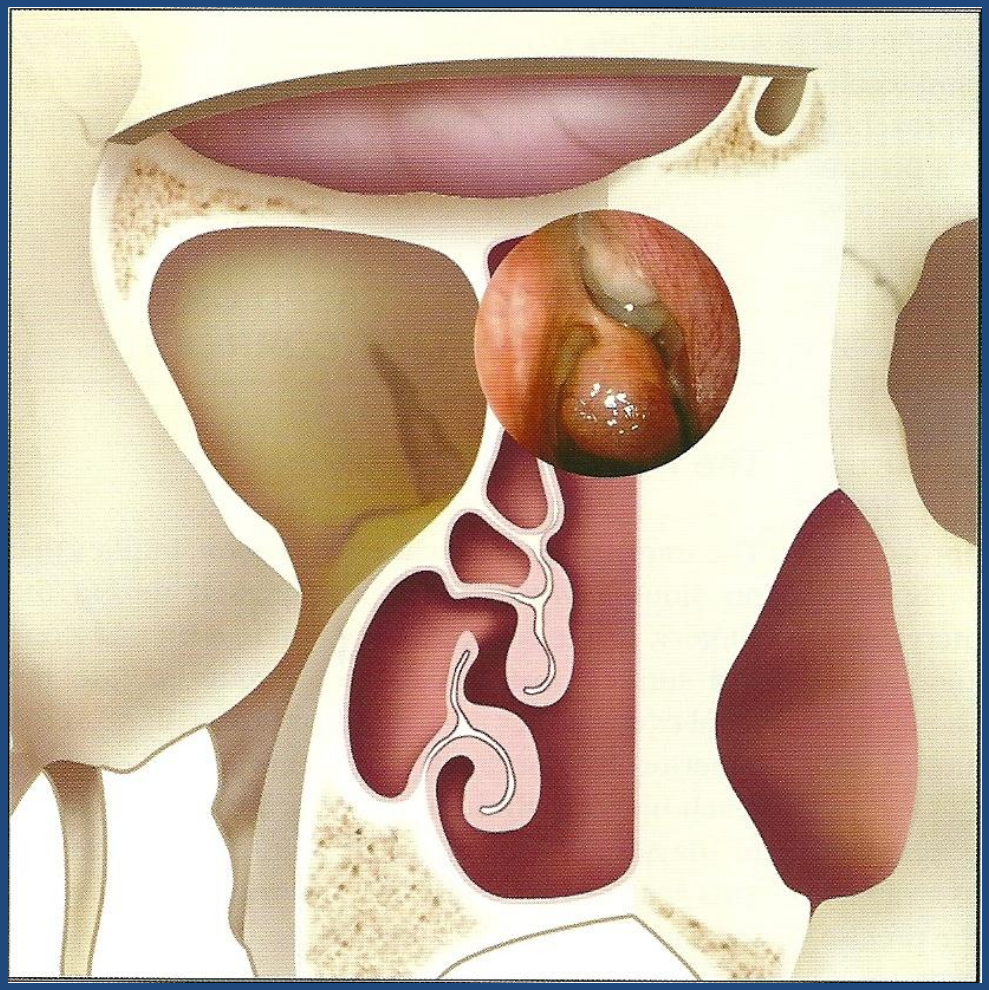

Трансэтмоидальный/ трансназальный коридор. Эстезионейробластома

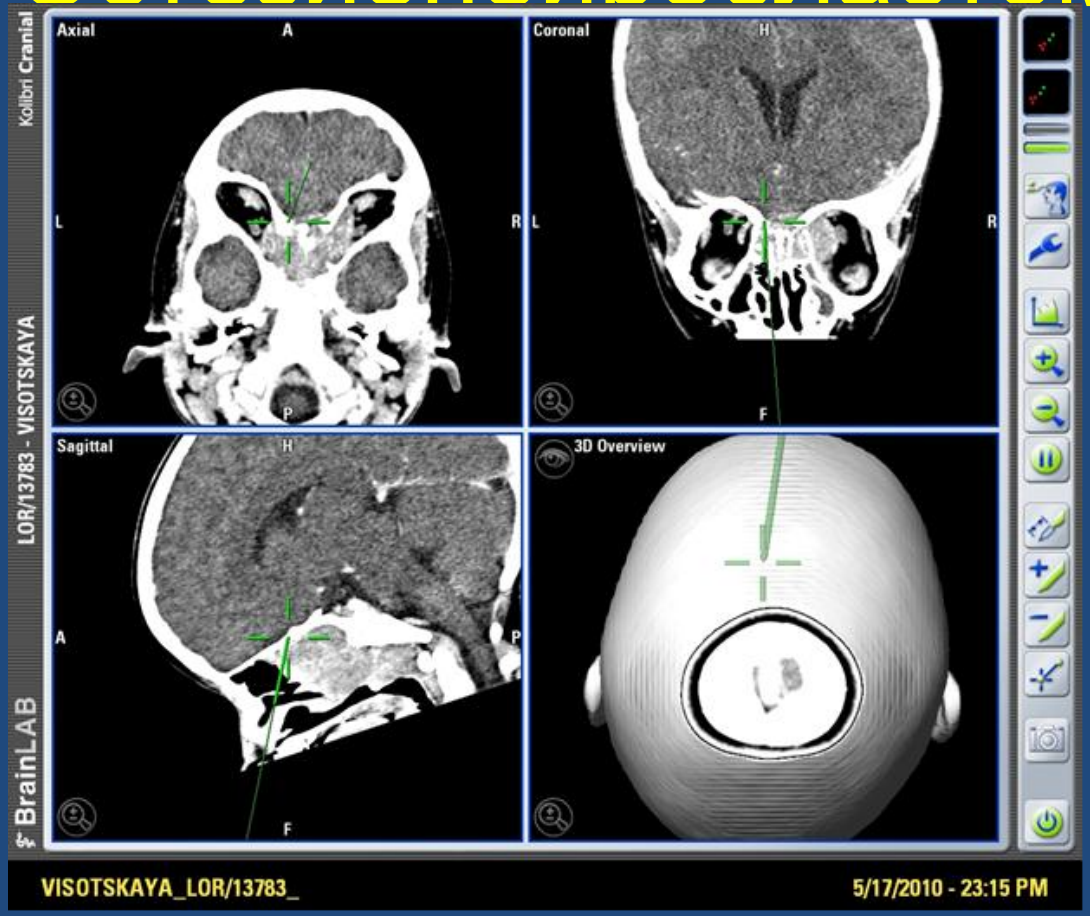

Трансэтмоидальный доступ

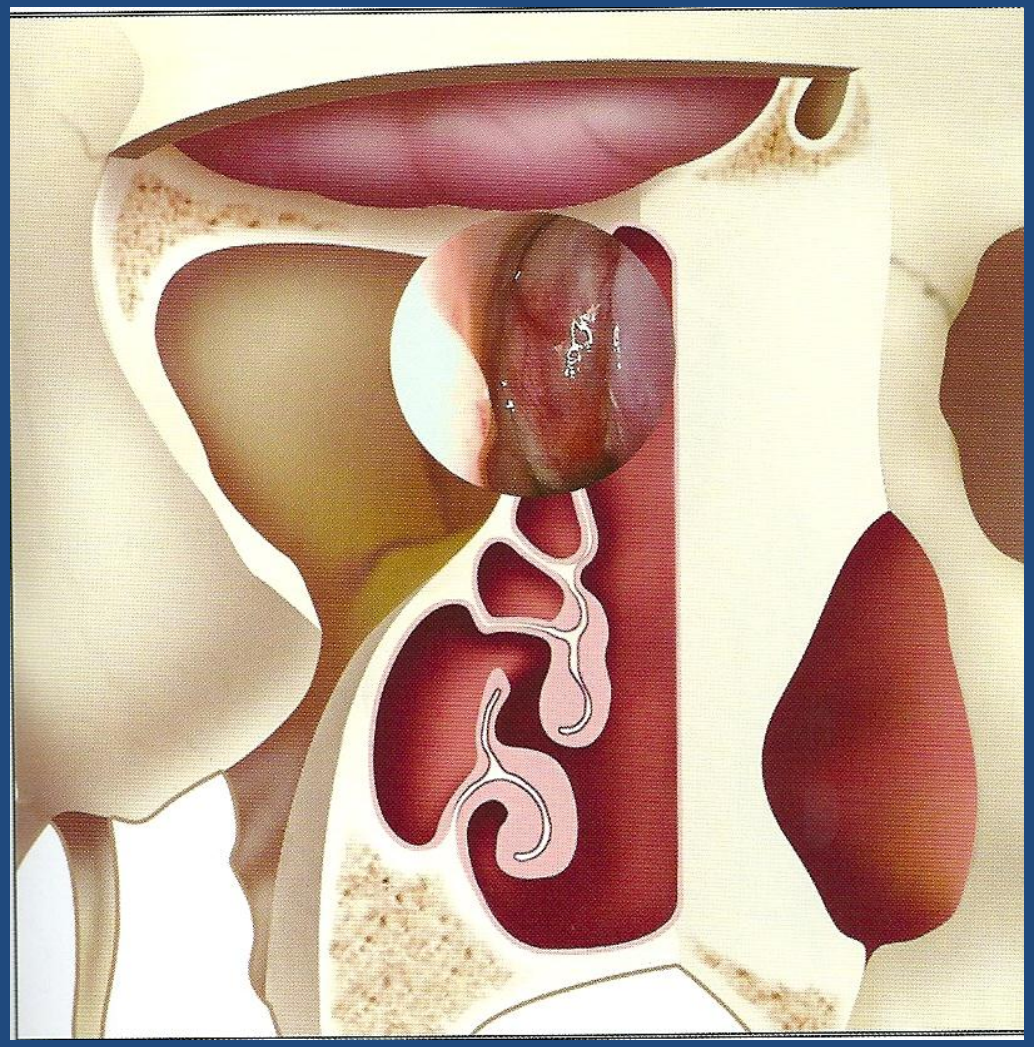

Трансэтмоидальный подход(Vektor Vision) Краниофарингеома

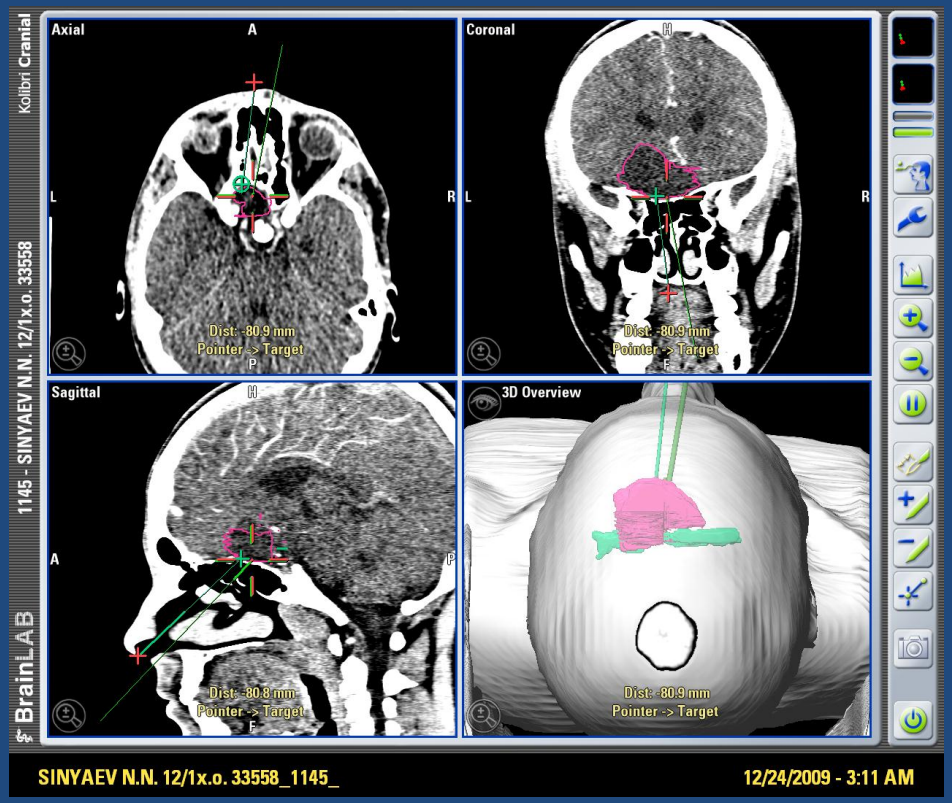

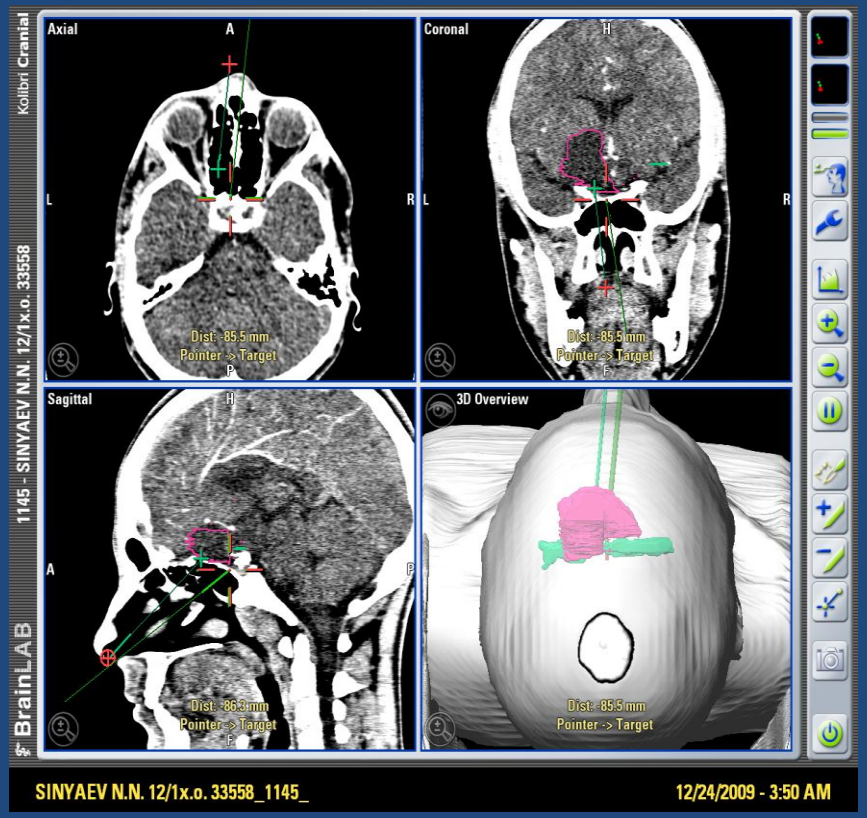

Транссфеноидальный подход(Vektor Vision) Пролактинома

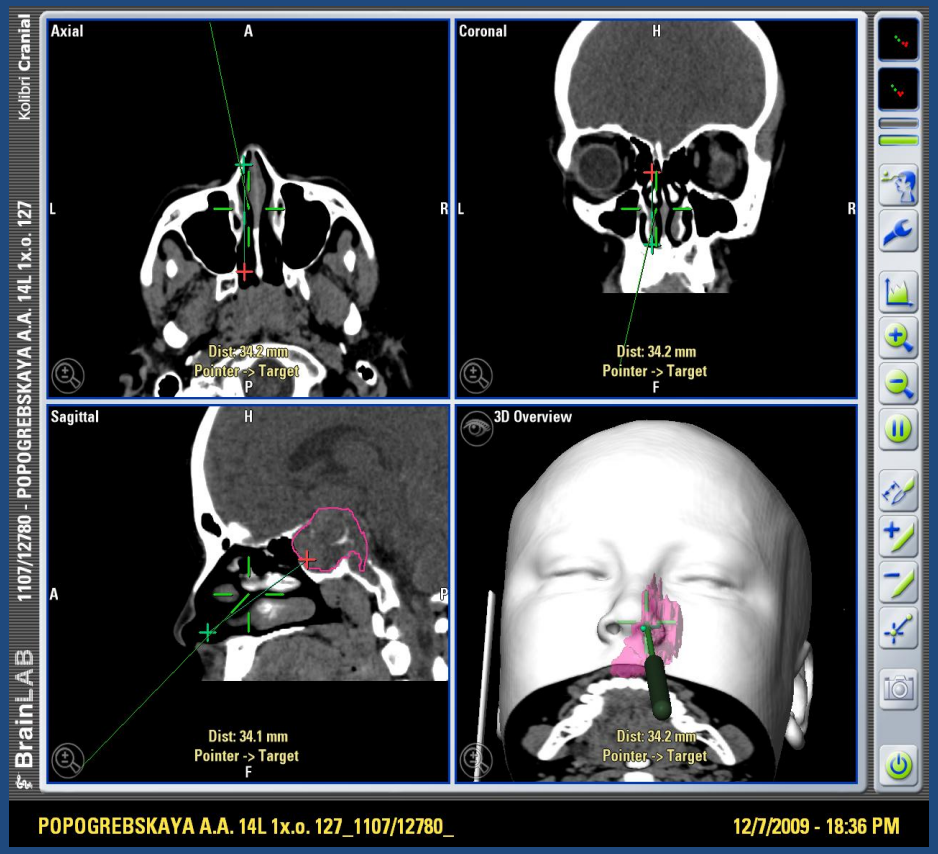

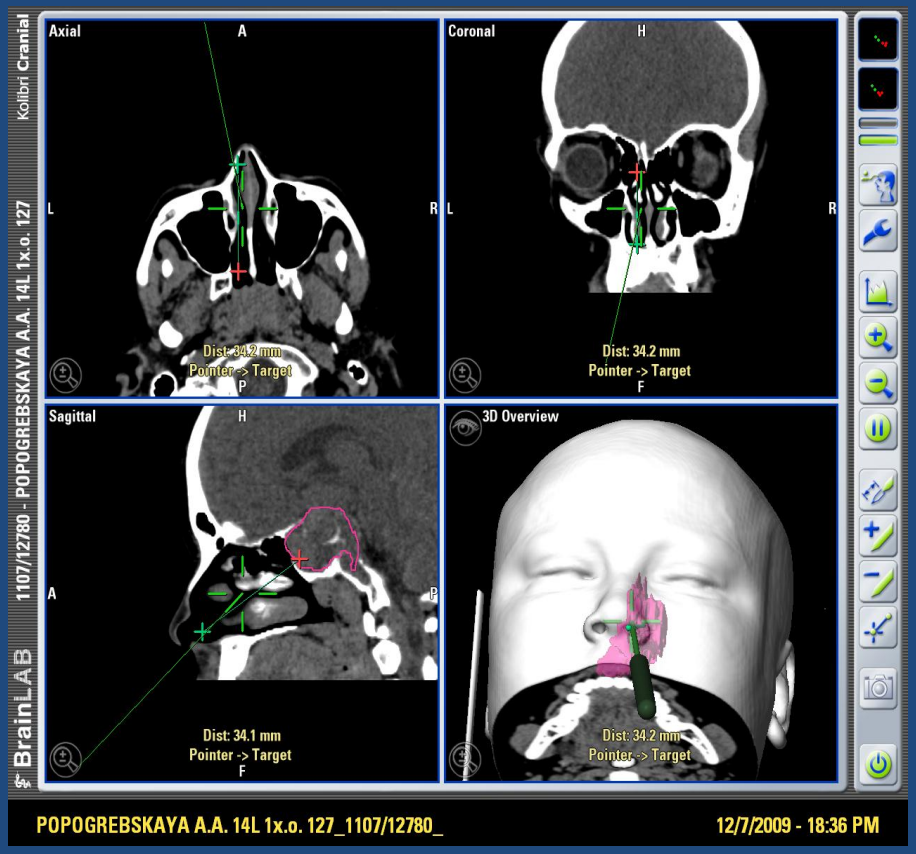

Трансэтмоидальный доступ
Пулевое ранение

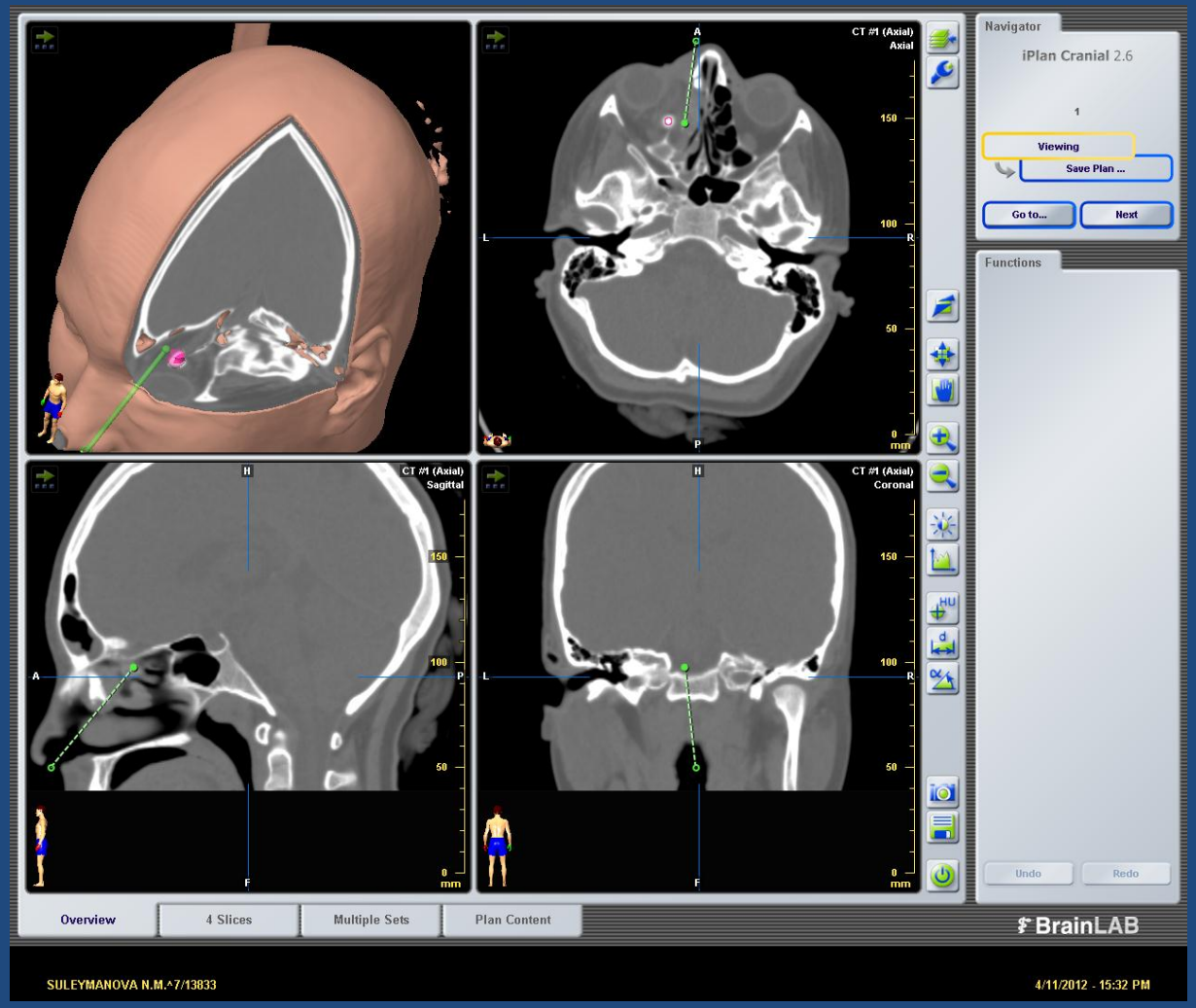

Распределение заболеваемости по нозологическим формам.

Юношеская ангиофиброма	26	25.24%
Менингиома и менингосаркома	24	23.30%
Рак решетчатого лабиринта передней и средней черепной ямки	12	11.65%
Менингоэнцефалоцеле	10	9.71%
Краниофарингиома	7	6.80%
Инвертированная папилома верхнечелюстной пазухи	4	3.88%
Хондрома	4	3.88%
Хордома	4	3.88%
Мукоцеле лобной пазухи	3	2.91%
Мукоцеле основной пазухи	3	2.91%
Аденокарцинома гипофиза	2	1.94%
Герминома	2	1.94%
Ангиоретикулома	1	0.97%
Эстезионейробластома	1	0.97%
Итого:	**103**	

Развитие хирургов, обучение и тренинг.

Стадия 1.

- Эндоскопическая сфеноэтмоидоэктомия.
- Лигирование сфенополятидной артерии.

Стадия 2.

- Эндоскопическая фронтосинусотомия.
- Пластика ликворных свищей.
- Хирургия латерального сфеноидального кармана.
- Хирургия гипофиза.
- Медиальная, орбитальная декомпрессия.

Стадия 3.

- Лотроп-Драф фронтальная синусотомия.
- Декомпрессия зрительного нерва.
- Трансодонтоидный подход.

Стадия 4.

- Краниофациальная резекция.
- Транскливальный подход (через кливус).

Благодарю за внимание.

Выражаю искреннюю признательность профессору Гофману Виктору Робертовичу, своему другу и учителю.