




НИИ детской онкологии
и гематологии



РОССИЙСКОЕ
ОБЩЕСТВО
ДЕТСКИХ
ОНКОЛОГОВ

КЛИНИЧЕСКИЙ СЛУЧАЙ

08.09.2015

Субтотальная резекция большеберцовой кости

в НИИ детской онкологии и гематологии

ФГБУ «РОНЦ им. Н.Н. Блохина» Минздрава России

Д.В. Нисиченко, Д.Б. Хестанов, Е.В. Михайлова, В.Х. Харбедия,

О.В. Илюшина, А.А. Малахова, А.З. Дзампаев, М.Д. Алиев

НИИ детской онкологии и гематологии ФГБУ «РОНЦ им. Н.Н. Блохина»

Минздрава России, Москва, Российская Федерация

Абстракт:

Тотальное эндопротезирование большеберцовой кости – крайне редко встречающаяся операция даже у взрослых пациентов. У детей младшего дошкольного возраста при тотальном либо субтотальном поражении опухолью большеберцовой кости обычно выполняется калечащая операция – ампутация. В отделении опухолей опорно-двигательного аппарата НИИ ДОГ РОНЦ проведена органосохраняющая операция ребенку 5 лет с диагнозом остеосаркома большеберцовой кости. В статье описана эта уникальная операция – субтотальная резекция правой большеберцовой кости с замещением дефекта интрамедулярным штифтом и спейсером из костного цемента, выполненная в НИИ ДОГ РОНЦ с отсроченным эндопротезированием. Описания подобных операций у ребенка такого возраста мы не нашли в современной литературе у ребенка такого возраста.

Ключевые слова: дети, остеосаркома, органосохраняющие операции, эндопротезирование, спейсер.

Case report of subtotal resection of tibia in the Pediatric oncology and hematology institute of N.N. Blokhin Russian Cancer Research Center

D.V. Nisichenko, D.B. Xestanov, E.V. Mikhaylova, V.X. Harbediya,

O.V. Ilyushina, A.A. Malakhova, A.Z. Dzampaev, M.D. Aliev

**Pediatric oncology and hematology institute of N.N. Blokhin Russian Cancer
Research Center
Moscow, Russian Federation**

Abstract:

The total endoprosthesis replacement of the tibia – is extremely rare operation, even in adults. For children of preschool age, as a rule, the amputation was standard of surgical treatment in total or subtotal tumor lesion of the tibia.

In department of general oncology of Pediatric oncology and hematology institute of N.N. Blokhin Russian Cancer Research Center we spent an attempt to perform limb salvage surgery with delayed endoprosthesis in a child 5 years old with osteosarcoma of the tibia.

The article with our case report describes a unique operation - subtotal resection of the right tibia with replacement spacer of the defect from the bone cement made in our institute. Descriptions of these operations in a child of this age, we have not found in the current literature.

Key words: children, osteosarcoma, limb salvage surgery, endoprosthesis, spacer.

Злокачественные опухоли костей у детей, как правило, развиваются в препубертатном и пубертатном возрасте, когда происходит интенсивный рост костей скелета [1,2]. В структуре онкологической заболеваемости детей в возрасте от 0 до 14 лет в Российской Федерации костные саркомы, также как саркомы мягких тканей, нейробластомы и опухоли почек занимают от 6% до 8% в общей структуре опухолевых заболеваний [3;4]. Наиболее частая злокачественная костная опухоль у детей — остеосаркома (64%); опухоли семейства саркомы Юинга (классическая и атипичная саркома Юинга, опухоль Аскина, ПНЭО) занимают второе место по частоте (27%), другие виды злокачественных опухолей (хондросаркома, злокачественная фиброзная гистиоцитома кости, фибросаркома) встречаются крайне редко (менее 10%) [3,4]. До 45% пациентов со злокачественными опухолями костей моложе 16 лет, а 17% – моложе 12 лет. [5].

По данным Dofman H.D. саркомы костей представляют редкую нозологию, около 0,2% от всех злокачественных заболеваний, и выявляются у 1 из 100000 человек в год 68% костных сарком в детском возрасте приходится на подростковый период жизни, а у детей младше 5 лет этот показатель равен 5% от всех костных сарком [2,6].

Пионерами в использовании эндопротезов для больных онкологического профиля в нашей стране стали Трапезников Н.Н (1984), Дурнов Л.А., Пашков Ю.В. (1988), Алиев М.Д. (2001) [1,2,3,4,9].

Злокачественные опухоли костей у детей имеют высокую кинетику опухолевого роста, характеризуются агрессивным течением: быстро и часто рецидивируют и метастазируют. Процесс диагностики затруднен в связи с тем, что костные саркомы протекают под различными «масками», и к моменту обращения в специализированные учреждения болезнь находится в далеко зашедшей стадии. [2,5].

Сегодня в лечении злокачественных опухолей костей у детей

применяется мультидисциплинарный подход. Основная задача хирурга состоит в радикальном удалении пораженного отдела кости наряду с максимально возможным сохранением окружающих тканей [2]. Выполнение органосохраняющих операций с замещением дефекта раздвижными эндопротезами у пациентов с незрелым костным скелетом стало стандартом развития детской онкоортопедии. Традиционным подходом при лечении больных костными саркомами в 60-70 годы XX столетия являлась калечащая операция (ампутация), что гарантировало местный контроль над болезнью. Однако выживаемость не превышала 15%, и большинство пациентов умирало от метастатического поражения легких [4]. За прошедшие 30 лет общая 5-летняя выживаемость увеличилась с 10% до 70%. Даже у больных с метастазами общая 5-летняя выживаемость достигает 20-30%, благодаря химиотерапии и хирургическому лечению. Сегодня у больных с локализованными стадиями остеосаркомы, получающих медицинскую помощь в крупных центрах, специализирующихся на костно-мышечной патологии, общая выживаемость составляет от 60% до 92% [4,5]. Это стало возможным благодаря следующим шагам [7]:

- понимание биологии и роста опухоли, путей ее метастазирования;
- достижения химиотерапии (введение в протоколы химиотерапии препаратов антрациклинового ряда и метотрексата);
- морфологическое изучение хирургических краев раны;
- понимание скелетной биомеханики;
- усовершенствование материалов и технологий изготовления эндопротезов;

Основные принципы оперативного вмешательства при злокачественных опухолях костей были сформулированы в 1980 г. Enneking W.F. [8]:

- абластичность – комплекс приемов, препятствующих рассеиванию опухолевых клеток в процессе операции (достигается, прежде всего, исключением грубых манипуляций с опухолью);

- зональность – предполагает удаление опухоли вместе с окружающими ее здоровыми тканями, по ходу лимфатического оттока;

- удаление *en bloc* – предполагает удаление опухоли в пределах выбранных хирургических границ единым блоком, без кускования;

- футлярность – предполагает удаление опухоли вместе со всем содержимым фасциального футляра, который она инфильтрирует.

В 1988 году Пашков Ю.В. [9] описал противопоказания к выполнению органосохраняющих операций:

- окружность над опухолью в сравнении с аналогичной окружностью здоровой конечности больше на 5-6 см;
- локализация опухоли в диафизе или на всем протяжении длинной трубчатой кости;
- рост мальчиков менее 155 см и девочек – менее 150 см;
- наличие патологического перелома.

В настоящее время эти противопоказания пересмотрены и выбирая тактику лечения доктор руководствуется следующими [2,3]:

Относительные противопоказания:

- вовлечение магистральных сосудов и нервов;
- наличие местной инфекции и отдаленных хронических очагов инфекции [10].

Абсолютные противопоказания:

- продолженный рост опухоли на фоне химиотерапии (показана ампутационная хирургия).

Идея замещения костных дефектов после резекции костей по поводу опухоли давно зрела в головах хирургов. Сообщения о первых замещениях

послеоперационных дефектов костей появились еще в XIX веке. В 1883 г. Пенский Ю.Р. выполнил пересадку сустава у животного, в 1900 г. Titze A. применил аутологичный трансплантат основной фаланги большого пальца для замещения дистального отдела лучевой кости у больного гигантоклеточной опухолью [2].

В нашей стране впервые операцию по замещению дистального отдела бедренной кости произвел Махсон А.Н. (1976). В 1978 году Зацепин С.Т. опубликовал данные о 36 эндопротезированиях, выполненных у пациентов с новообразованиями проксимального отдела бедренной кости.

За период с 2009 по 2016 г.г. в отделении опухолей опорно-двигательного аппарата НИИ детской онкологии и гематологии РОНЦ им. Н.Н. Блохина находилось на лечении 285 детей из России и стран СНГ с остеосаркомой различной локализации. Из них 56 (20%) пациентов были с поражением большеберцовой кости¹. На сегодняшний день, согласно госпитальному канцер-регистру НИИ ДОГ РОНЦ, живы 32 ребенка (57%), погибли от прогрессирования основного заболевания 8 детей (14%), выпали из-под наблюдения 16 детей (29%). В нашей статье мы хотим представить интересное наблюдение ребенка 5 лет с субтотальным поражением большеберцовой кости остеосаркомой, которому удалось провести органосохраняющую операцию с временным замещением дефекта большеберцовой кости.

Пациентка Г. 5 лет с диагнозом: **Остеосаркома правой большеберцовой кости, IIв стадия, T2N0M0**, поступила в НИИ детской онкологии и гематологии ФГБУ «РОНЦ им. Н.Н. Блохина» Минздрава России 25.03.2015г. из Тулы с жалобами на отечность, периодические боли в области правой голени, хромоту. Состояние при поступлении средней тяжести по основному заболеванию. Гемодинамика стабильная. Правая нижняя

¹ данные госпитального канцер-регистра НИИ ДОГ РОНЦ

конечность увеличена в размерах, отмечается умеренная болезненность при пальпации.

Из анамнеза: 09.03.2015г мать заметила отечность правой голени, при пальпации – резкая боль. По месту жительства выполнено рентгенологическое исследование. Выявлено объемное образование правой большеберцовой кости. Ребенок направлен на консультацию к онкологу в поликлинику НИИ ДОГ РОНЦ, где проведено обследование:

УЗВТ м/т правой голени от 17.03.2015г.: Правая голень увеличена в объеме, деформация правой большеберцовой кости на участке протяженностью 95x25x23 мм, за счет внекостного компонента, периостальных напластований и деструкции костной ткани. Прилежащие мягкие ткани правой голени отечны. Мягкие ткани в области коленного сустава, бедра без признаков опухолевого роста и воспалительных изменений. Регионарные лимфатические узлы не изменены. **Заключение:** **Ультразвуковая картина правой голени может быть обусловлена опухолью семейства саркомы Юинга.**

Рентгенография скелета от 17.03.2015г.: Проксимальный метадиафиз и средняя треть диафиза правой большеберцовой кости деструктивно изменены: проксимальный метафиз уплотнен, на остальном протяжении – смешанная деструкция с преобладанием остеолитических изменений. Массивный многослойный «луковичный» и игольчатый периостоз циркулярно охватывает кость, придавая веретеновидную форму. Отмечена частичная ассимиляция периостоза. Внекостный компонент (1,1 см?) расположен муфтообразно на протяжении 10,0 см. Общая протяженность поражения 15,0-16,0 см. **Заключение:** **злокачественная опухоль правой большеберцовой кости (Саркома Юинга).**

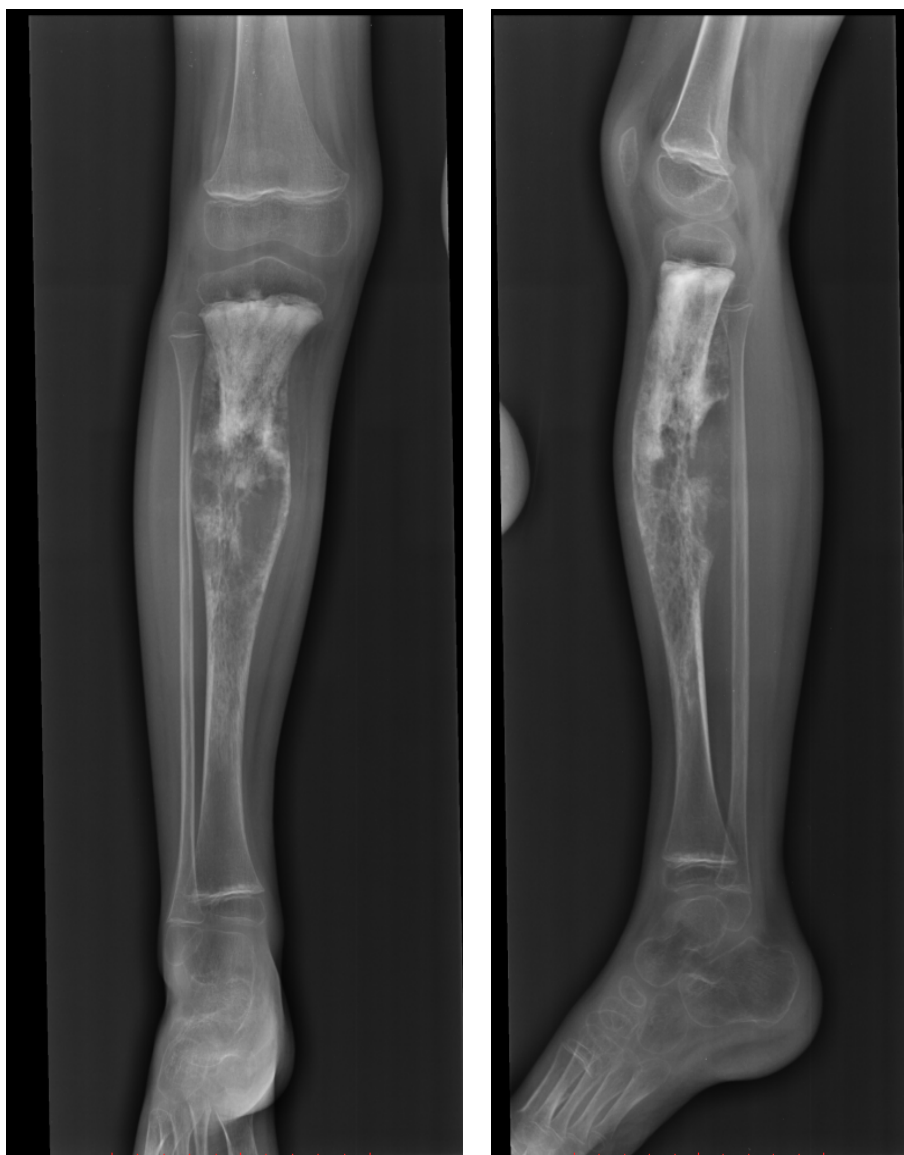

Рис.1.1., Рис.1.2. Рентгенограмма правой голени. Пациентка Г., 5 лет. Прямая и боковая проекция. Опухоль занимает проксимальный метадиафиз и диафиз.

18.03.2015г. с целью верификации диагноза пациентке была выполнена трепанобиопсия. По результатам гистологического исследования – **остеосаркома**. Ребенок госпитализирован в НИИ ДОГ РОНЦ для дообследования и выбора дальнейшей тактики лечения.

31.03.2015г. выполнена **МРТ мягких тканей правой голени:** Проксимальный эпиметадиафиз правой большеберцовой кости деструктивно изменен на протяжении 17,7 см от щели коленного сустава (длина большеберцовой кости от суставной щели коленного сустава до щели большеберцово-таранного сустава 22,2 см). Кортикальный слой неравномерно

истончен, разрушен, местами не прослеживается. Отмечается отслоенная линейная и выраженная спикулообразная периостальная реакция. Определяется муфтообразный внекостный компонент максимальным поперечным размером вместе с костью 4,6x4,1 см. Структура неоднородная солидная. При внутривенном динамическом контрастировании отмечается интенсивное неравномерное накопление контрастного препарата опухолью с характеристиками накопления, свойственными активной опухолевой ткани. Внекостный компонент тесно прилежит к проксимальному метафизу малоберцовой кости. МР-сигнал от малоберцовой кости не изменен. Окружающие мягкие ткани отечны. Границы опухоли с подколенной, задней большеберцовой, передней большеберцовой, камбаловидной мышцей, длинным разгибателем пальцев – нечеткие, инфильтрация (?). Также отмечается инфильтрация подкожной клетчатки по передне-медиальной поверхности. Задний большеберцовый сосудисто-нервный пучок тесно прилежит к заднему краю опухоли. Определяются единичные подколенные лимфатические узлы размерами 0,4 см. **Заключение:** МР-картина злокачественной опухоли проксимального отдела правой большеберцовой кости.

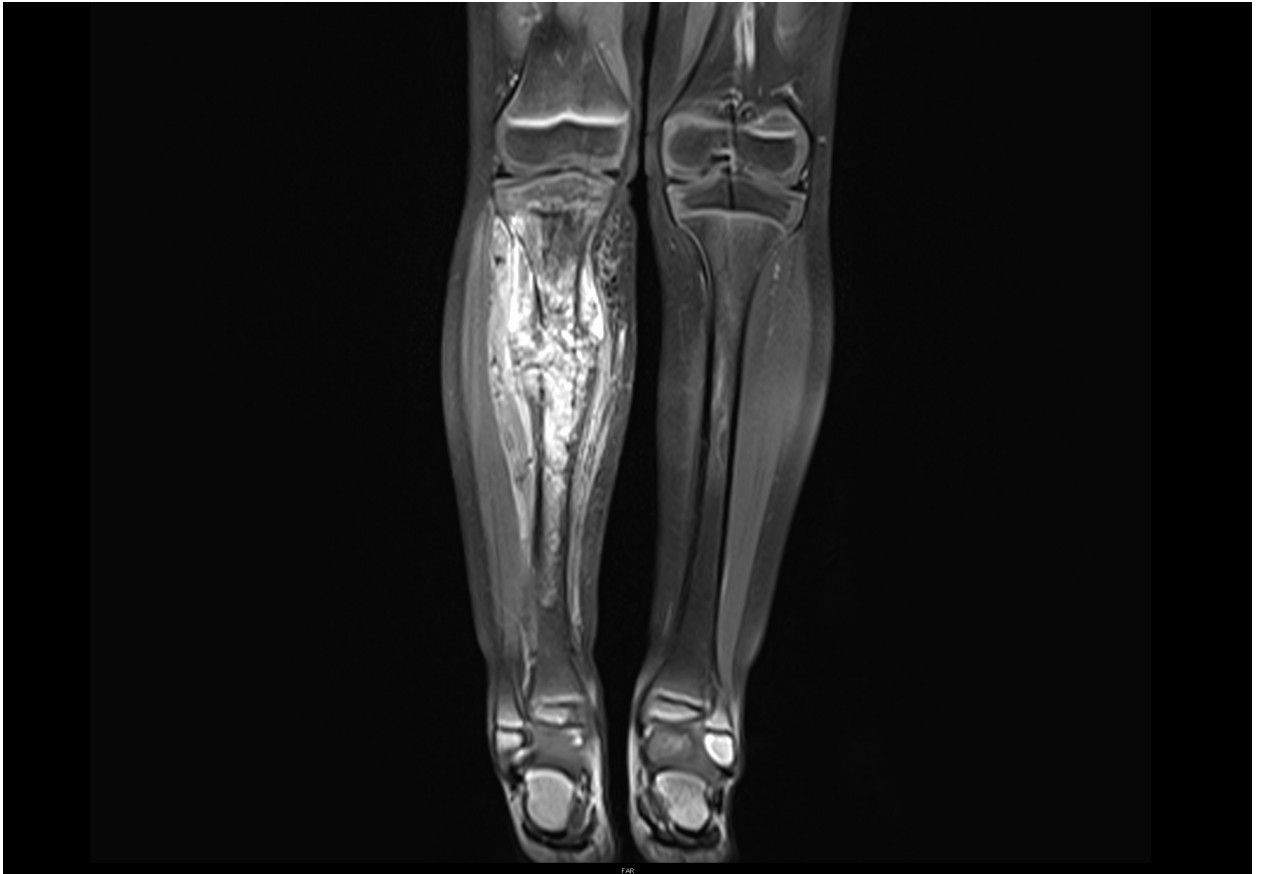


Рис.2. МРТ-исследование голени. Пациентка Г., 5 лет. Коронарная проекция, T₂ВИ с подавлением сигнала от жировой ткани. Опухоль занимает 2/3 длинника правой большеберцовой кости (примерно 17,7 см). Длина всей большеберцовой кости примерно 22,2 см.

С 26.03.15 по 07.08.2015 ребенку было проведено 4 курса неoadьювантной ПХТ по протоколу лечения остеосарком локализованной стадии (ОС-2014) препаратами:

- **Цисплатин** 60 мг/м² в 1-2 дни, РД=42 мг, СД=84 мг
- **Адриамицин** 45 мг/м² в 3-4 дни, РД=32 мг, СД=64 мг
- **Метотрексат** 12 г/м² в 1,8 дни, РД=8,4 г, СД=16,8 г

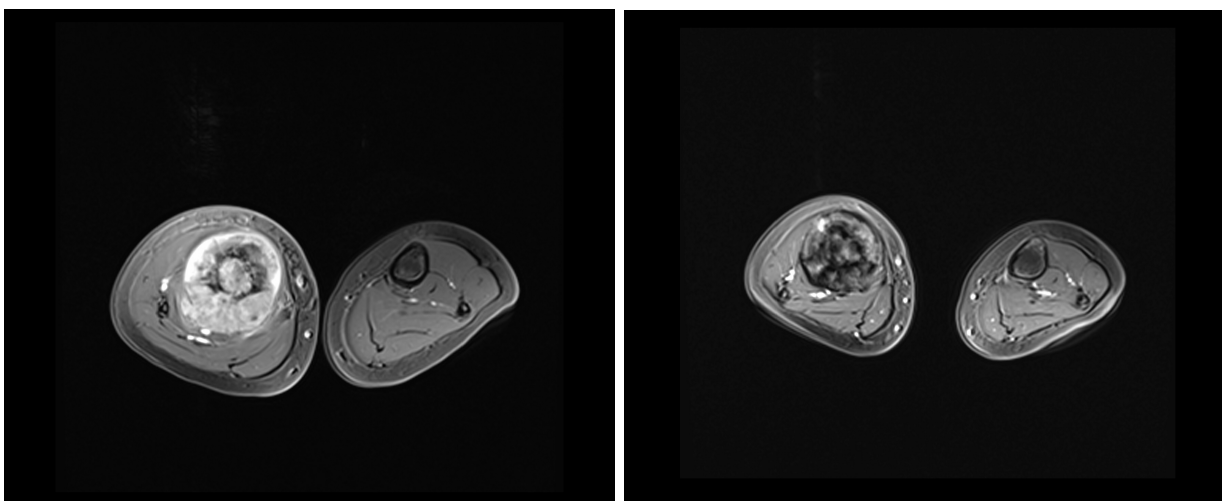


Рис.3.1., Рис.3.2. МРТ-исследование правой голени до и после проведенных 4 курсов неoadъювантной ПХТ. T₂ВИ с подавлением сигнала от жировой ткани, аксиальные проекции. Отмечается выраженное сокращение внескостного компонента и уменьшение поперечника пораженной большеберцовой кости.

По данным комплексного обследования, в результате проведенных курсов ПХТ, отмечается положительная динамика в виде сокращения размеров внескостного компонента опухоли и уменьшения поперечника опухоли на 40%, что позволило провести оперативное лечение.

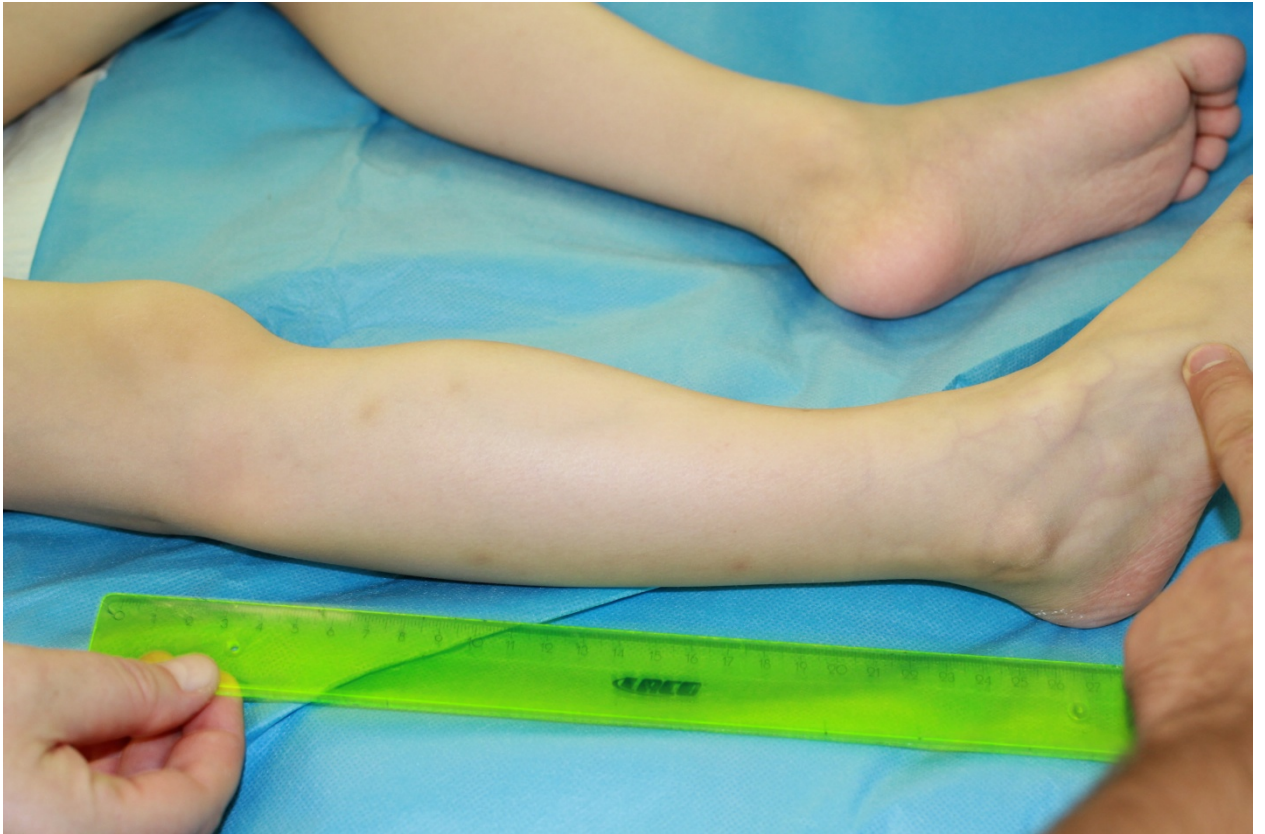

Рис.4. На рисунке визуализируется опухоль правой голени, занимающая весь диафиз большеберцовой кости.

08.09.2015 академиком М.Д. Алиевым выполнена плановая операция: субтотальная резекция правой большеберцовой кости с замещением дефекта спейсером из костного цемента.

Ход операции. Положение больной на спине под сбалансированной анестезией. Операционное поле обработано дважды антисептическим раствором. Наклеена кожная асептическая разрезаемая пленка Ioban 3M. Разрез кожи, подкожно-жировой клетчатки по средне-латеральной поверхности правой голени с иссечением послеоперационного рубца (от трепан-биопсии). Отсепарованы кожные лоскуты, вскрыта поверхностная фасция (*fascia propria*). Малоберцовый нерв (*n.peroneus*) во время операции не выделялся. Следующим этапом была выделена медиальная порция икроножной мышцы (*m.gastrocnemius*), выделена камбаловидная мышца (*m.soleus*); визуализированы и выделены заднебольшеберцовая артерия и вена (*a.et.v.tibialis posterior*), выделено отхождение переднебольшеберцовой артерии и вены (*a.et.v.tibialis anterior*), которые не были перевязаны.

Отсепарована распатором надкостница в дистальной части большеберцовой кости на расстоянии 40 мм от опиленной кости. При визуальном осмотре – кость была интактна.

Вскрыта суставная капсула коленного сустава, натянутая между сочленяющимися костями и переходящая в надкостницу. Пересечена связка, идущая от надколенника вниз в месте прикрепления к бугристости большеберцовой кости – "собственная связка" надколенника (*ligamentum patellae*), взята на держалки. Пересечены латеральные и медиальные связки коленного сустава (*retinaculum patellae laterale et mediale*), пересечены передняя и задняя крестообразные связки коленного сустава (*ligamentum cruciatum anterius et posterius*). Пересечены и взяты на держалки сухожилия "гусиной лапки" (*pes anserinus profundus*) – совокупность расходящихся пучков сухожилия полуперепончатой мышцы у медиального края большеберцовой кости.

Острым путем выделена головка малоберцовой кости, отделена от синдесмоза (*junctura articulatio*) и связок. Проведена остеотомия большеберцовой кости на расстоянии 190 мм от коленного сустава. Взят костный мозг на срочное гистологическое исследование: результат – данных за наличие опухолевых клеток в костном мозге на уровне опиленной кости – нет.

Рассечена межкостная мембрана голени (*membrane interossea cruris*). Скелетирован сосудисто-нервный пучок на протяжении. Вне операционного поля сформирован спейсер из костного цемента со штифтом 7 мм в диаметре, имплантирован в костномозговой канал оставшейся части большеберцовой кости на глубину 30 мм с фиксацией костным медицинским цементом. На спейсер натянут сетчатый протез типа Trevira® 33 мм и задним проксимальным краем подшит к остаткам задней капсулы коленного сустава. Также к сетчатому протезу подшиты: собственная связка надколенника (*ligamentum patellae*), латеральные и медиальные связки коленного сустава (*retinaculum patellae laterale et mediale*), сухожилия "гусиной лапки" (*pes anserinus profundus*). Перемещение икроножной мышцы (*m.gastrocnemius*) не производилось.

Сформировано ложе из оставшихся тканей. Установлены силиконовые глубокий и поверхностные дренажи. Гемостаз по ходу операции. Рана послойно ушита вертикальным петлеобразным швом по Донати. Йод. Асептическая повязка.

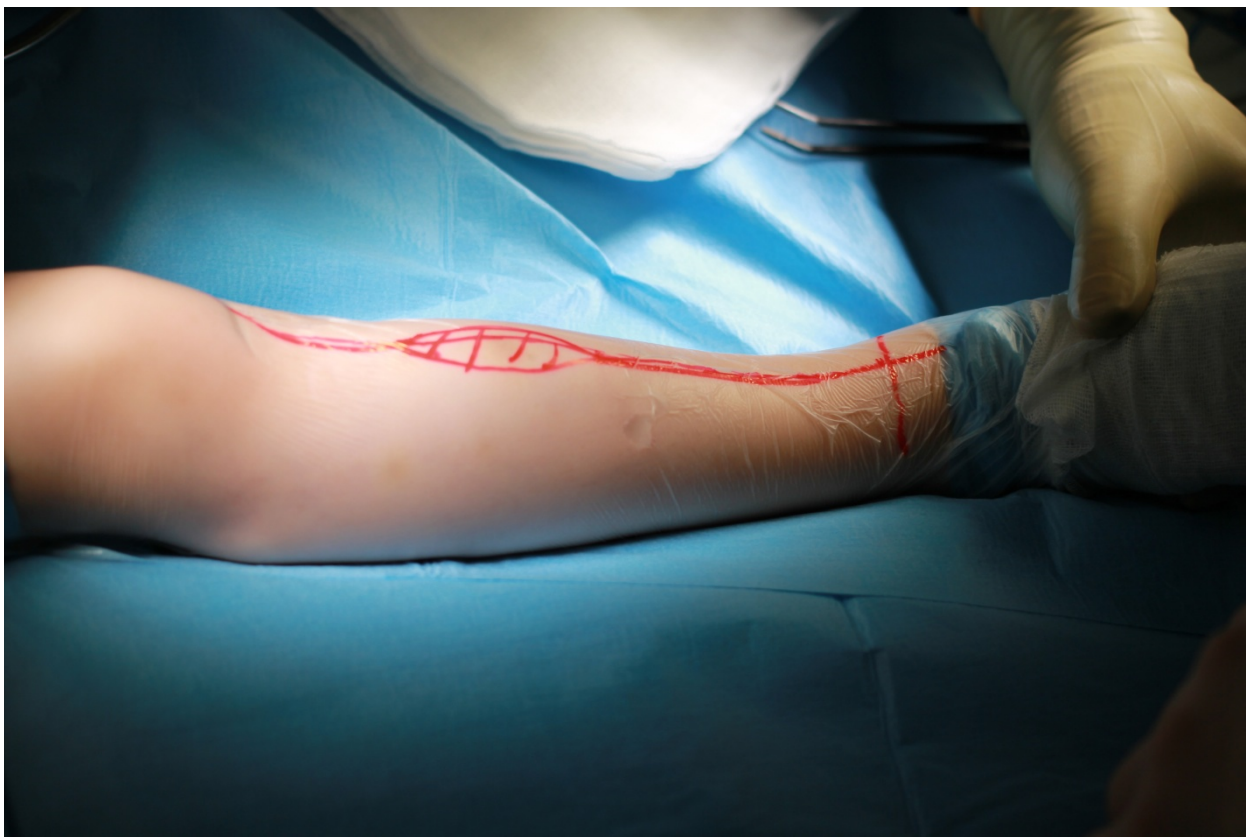

Рис.5. Вид предполагаемого разреза и разметка зоны предшествующей биопсии, которая подлежит удалению.

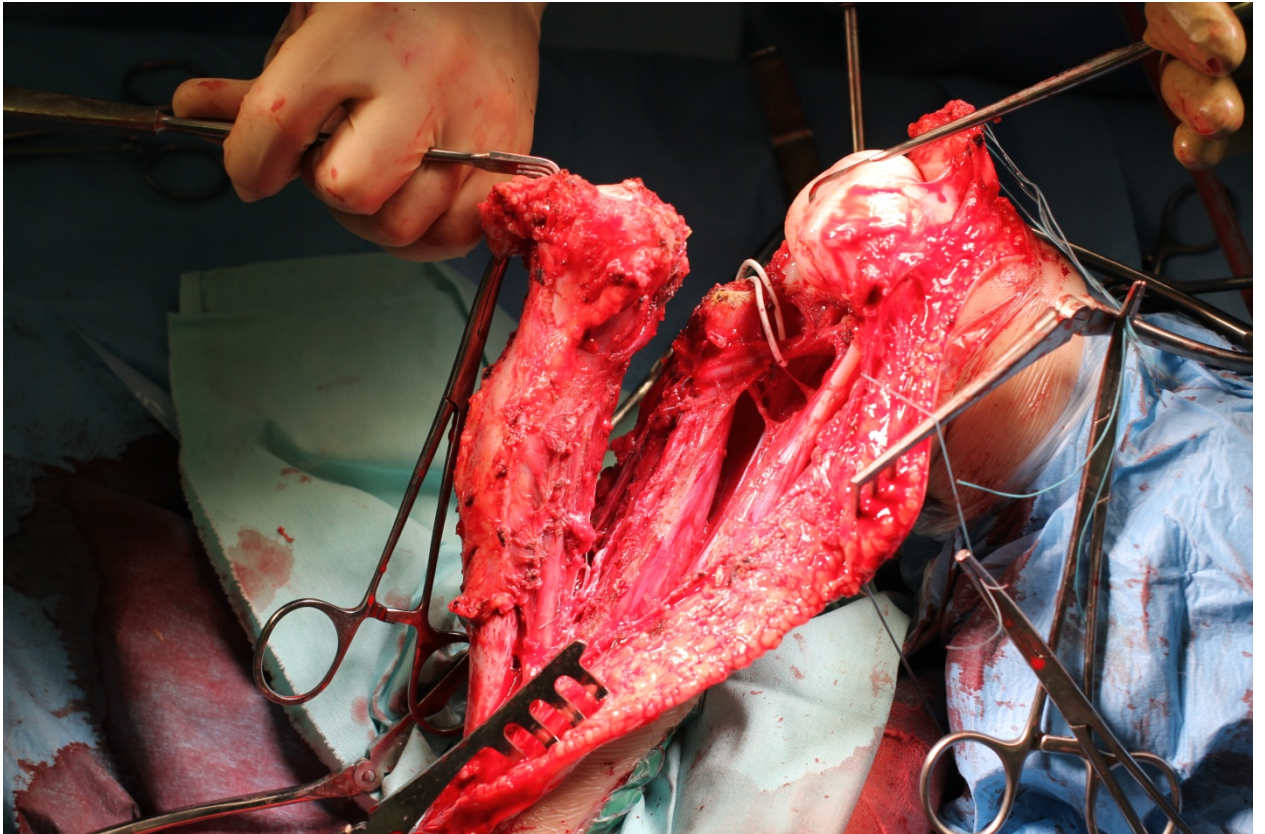


Рис.6. Вид сбоку, вскрыт коленный сустав, с помощью острого крючка большеберцовая кость отведена. Синдесмоз с малоберцовой костью пересечен ранее. Подколенная артерия (a.poplitea) взята на «держалку».

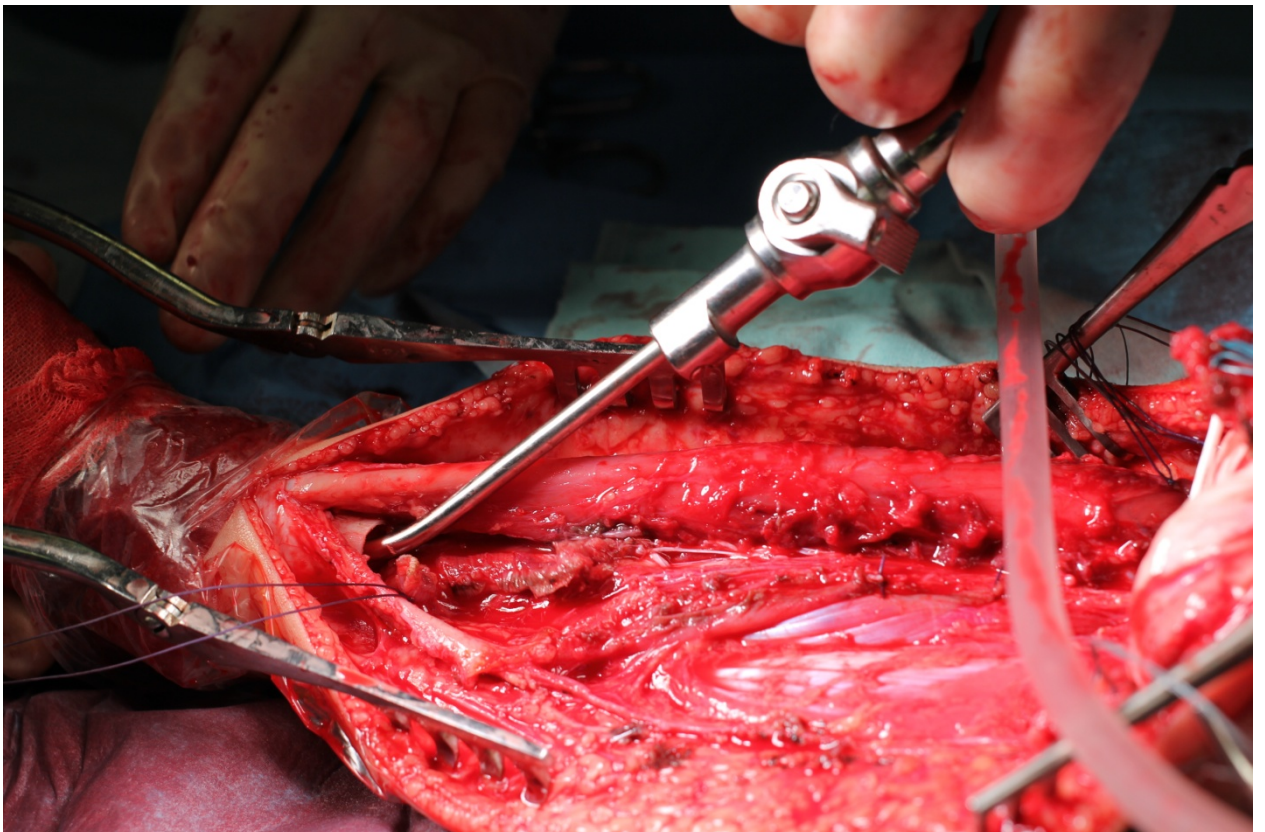


Рис.7. Состояние после остеотомии большеберцовой кости, в костномозговой канал после взятия материала на срочное гистологическое исследование, установлен медицинский эвакуатор для очистки и санации.

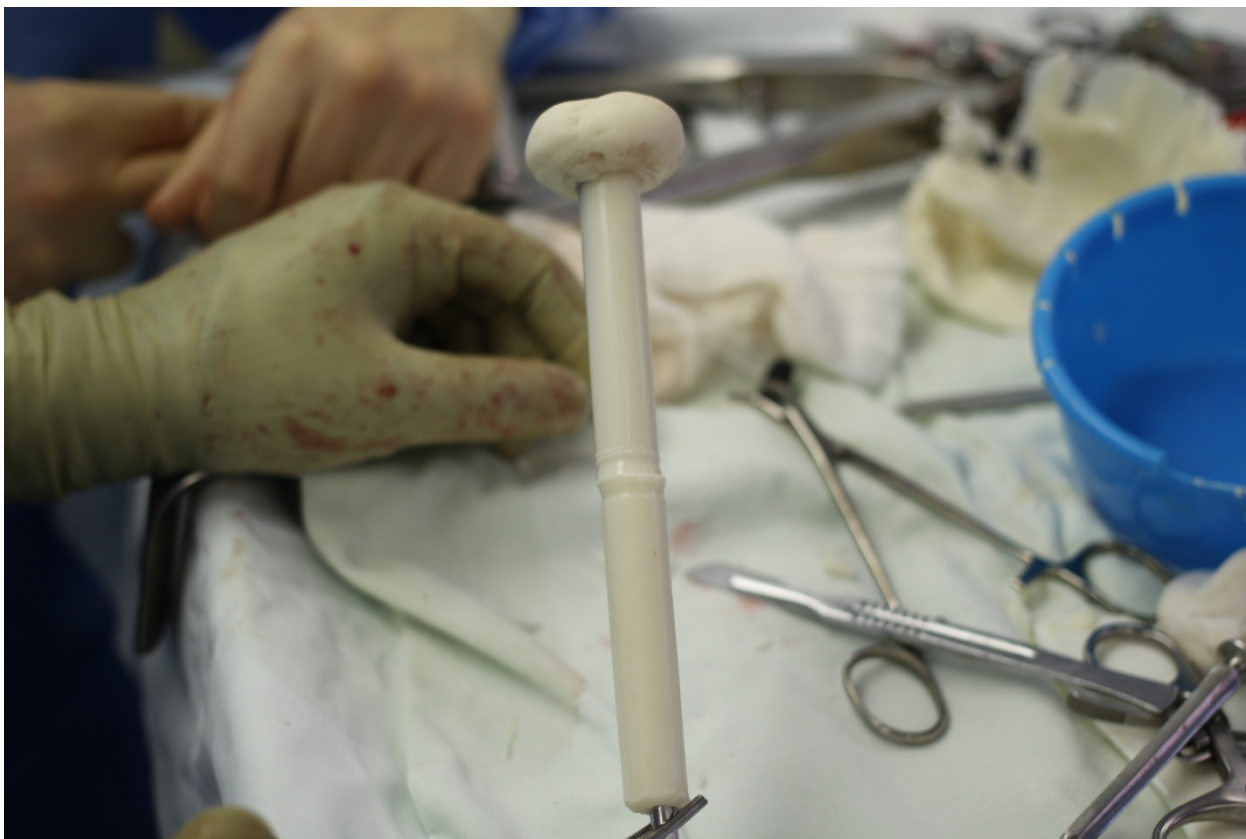

Рис.8. Вид спейсера из костного цемента перед имплантацией.

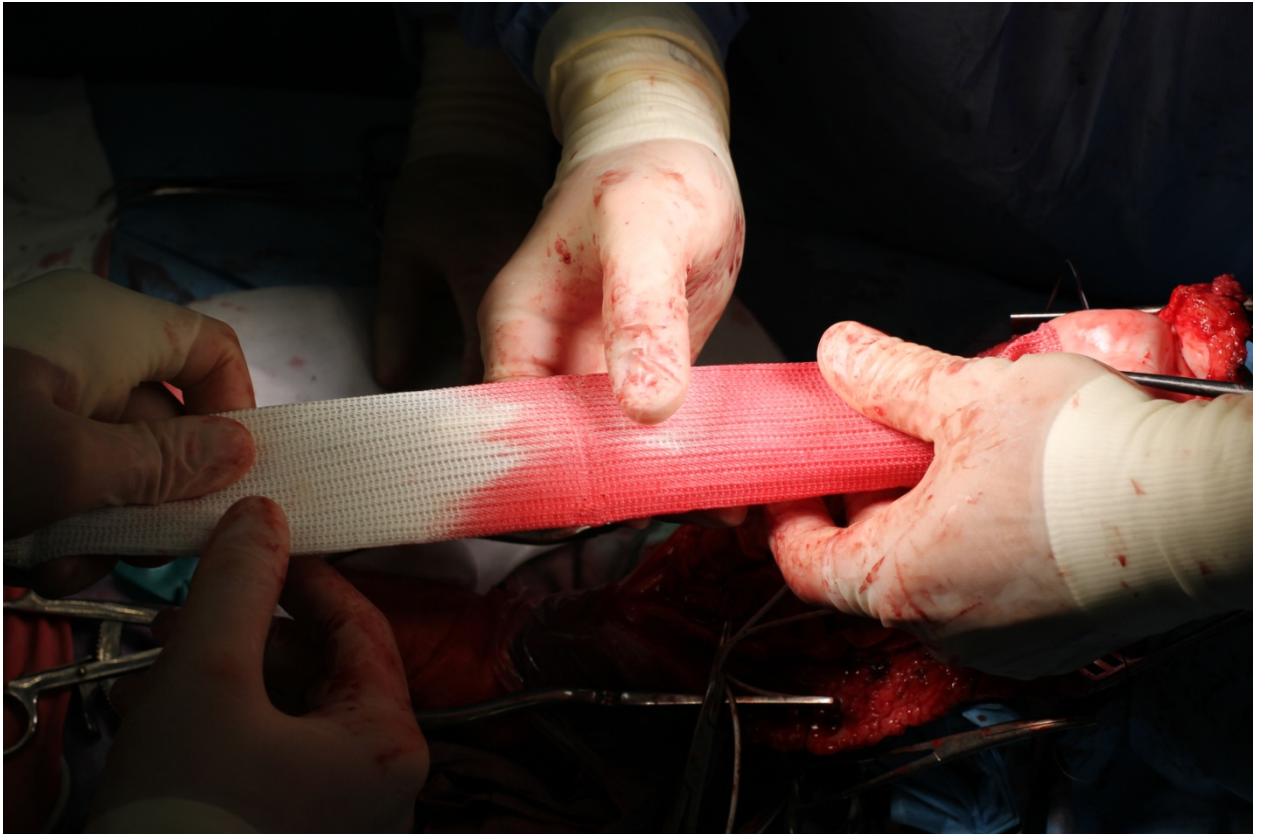


Рис.9. Сетчатый протез Trevira® перед имплантацией подшивается проксимальным отделом к остаткам капсулы коленного сустава.

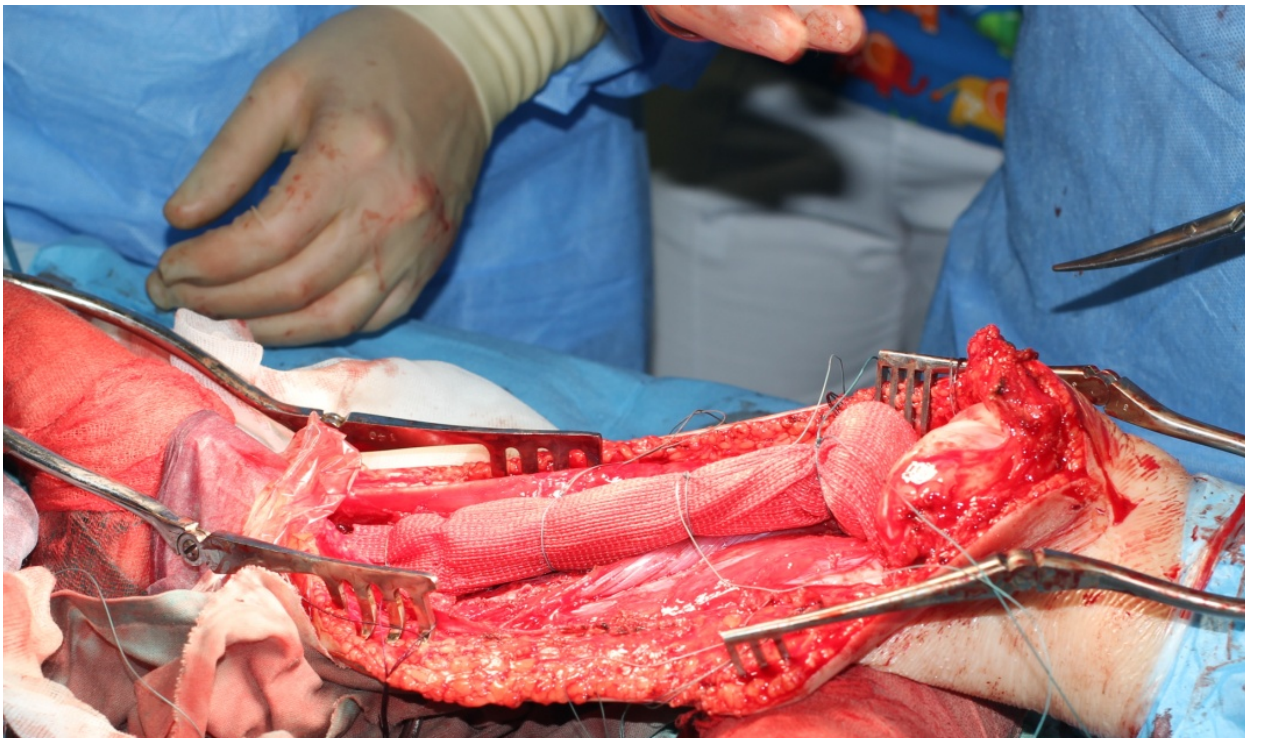

Рис.10. Внешний вид раны с установленным спейсером, который укрыт сетчатым протезом.

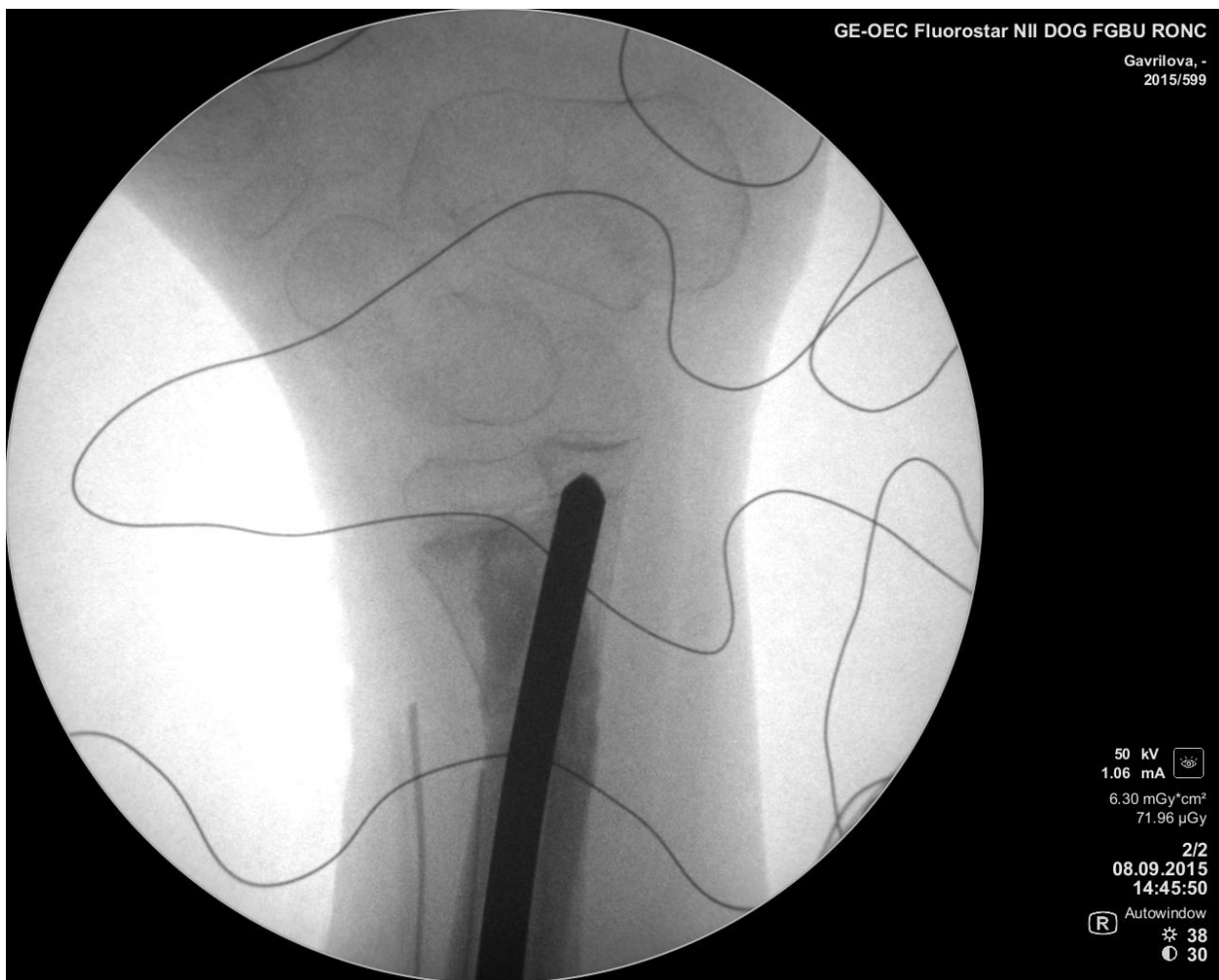


Рис.11. На рентгенограмме, проведенной интраоперационно, видна цементная фиксация стержня спейсера.

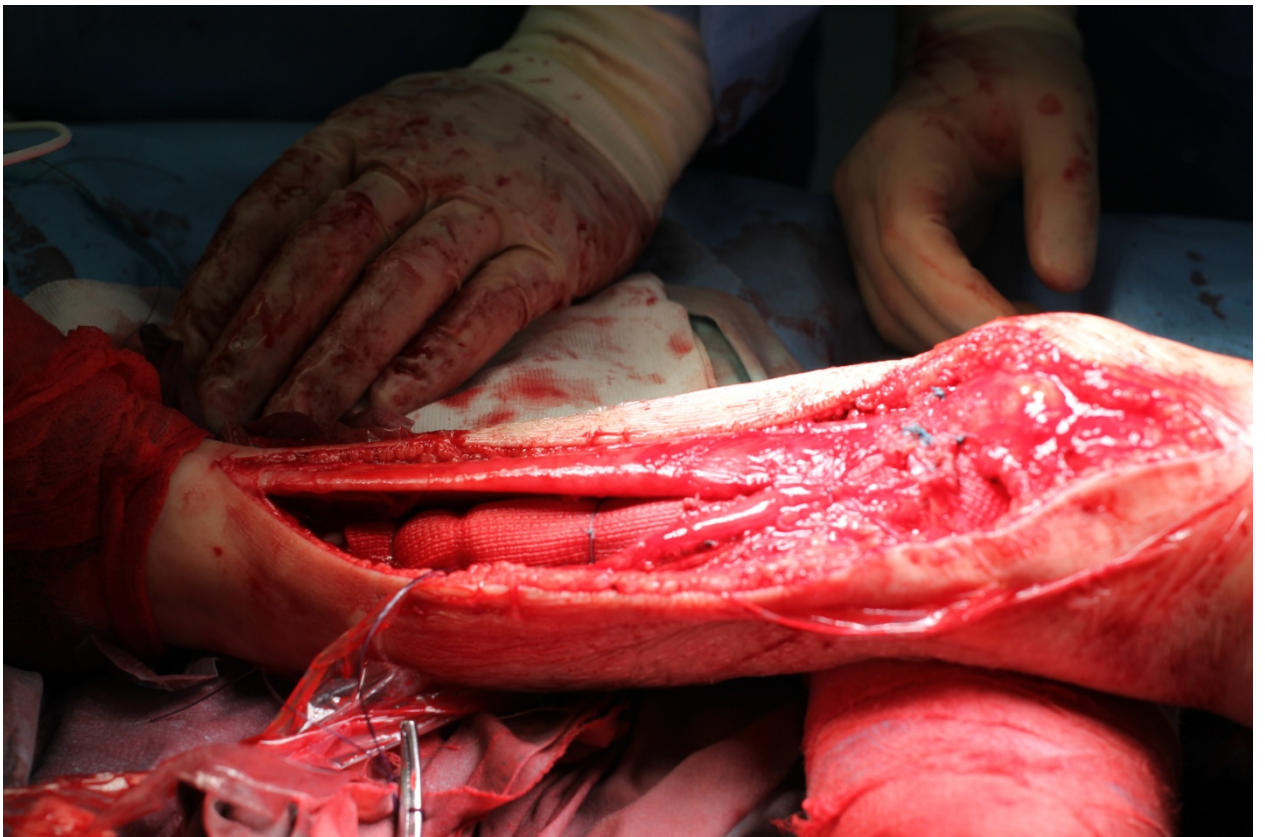

Рис.12. Внешний вид раны с реконструкцией мышечного футляра, подшиваемого к сетчатому протезу.

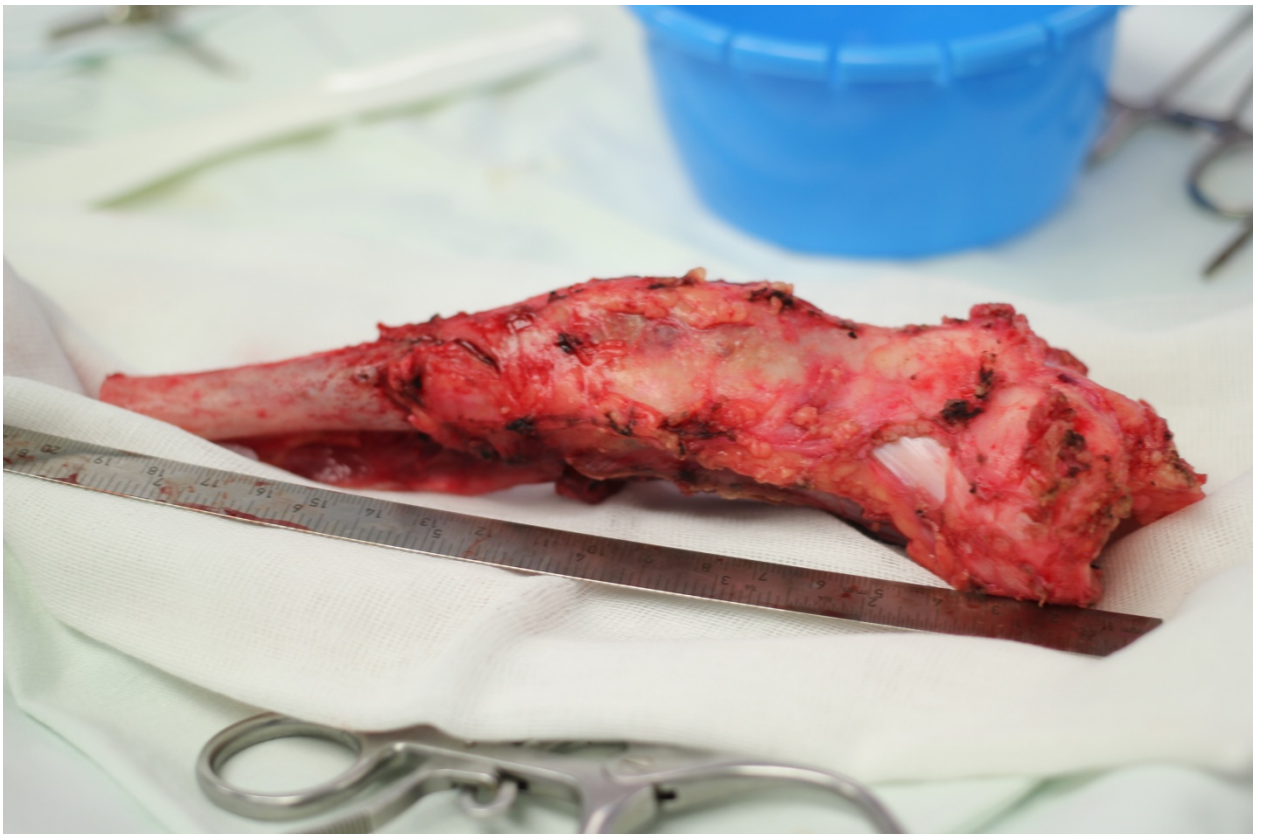

Рис.13. Вид макропрепарата после резекции. Длина резекции большеберцовой кости 190 мм.

Время операции составило 3 часа 40 минут.

Объем кровопотери: 350мл

Осложнений после операции не отмечено.

Ребенок переведен из отделения реанимации в палату на 2-е сутки. Дренажи удалены на 4-е сутки. Швы сняты на 14 сутки.

15.09.2015 получен плановое гистологическое заключение: Остеосаркома проксимального метадиафиза большеберцовой кости с признаками лечебного патоморфоза 4 степени.

Пациенту проведены 3 курса ПХТ в адьювантном режиме препаратами:

- **Метотрексат** 12 г/м² в 1,8 дни, РД=8,4 г, СД=16,8 г
- **Этопозид** 150 мг/м² 15-17 дни, РД=105 мг, СД=315 мг
- **Ифосфамид** 3 г/м² 15-17 дни, РД=2100 мг, СД=6300 мг

Лечение закончено в январе 2016г.

Через 5 месяцев после операции проведена функциональная оценка оперированной конечности по шкале MSTS (Musculoskeletal Tumour Society), которая составила 60% («удовлетворительно»).

Status localis: при осмотре послеоперационный рубец без признаков прогрессирования или инфекции. Признаков нейропатии не выявлено. Отмечается незначительная гиперпигментация в области дистального отдела послеоперационного рубца. Угол сгибания в правом коленном суставе до 10 градусов. Сегодня ребенок передвигается в ортезе с помощью костылей и ходунков с минимальной опорой на оперированную конечность. Регионарные лимфоузлы не увеличены. Ноги одинаковой длины.

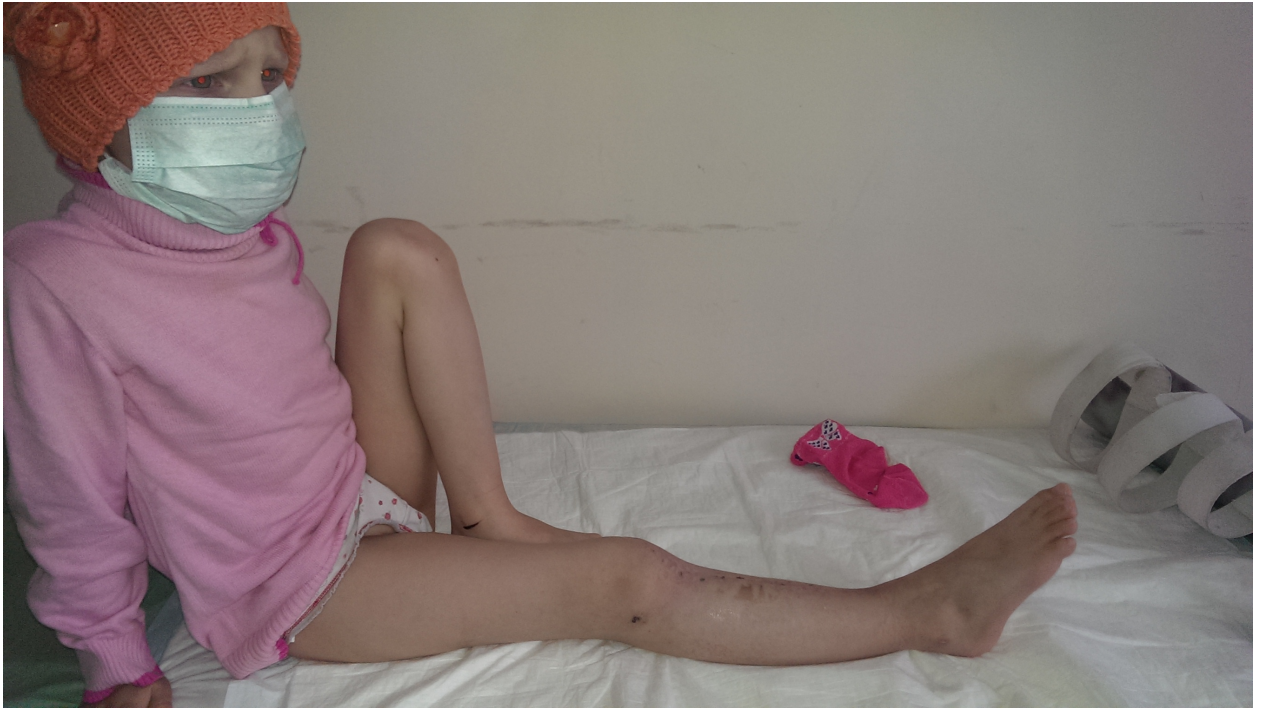

Рис. 14. Внешний вид пациентки. Состояние после субтотальной резекции правой большеберцовой кости с замещением дефекта спейсером из костного цемента.

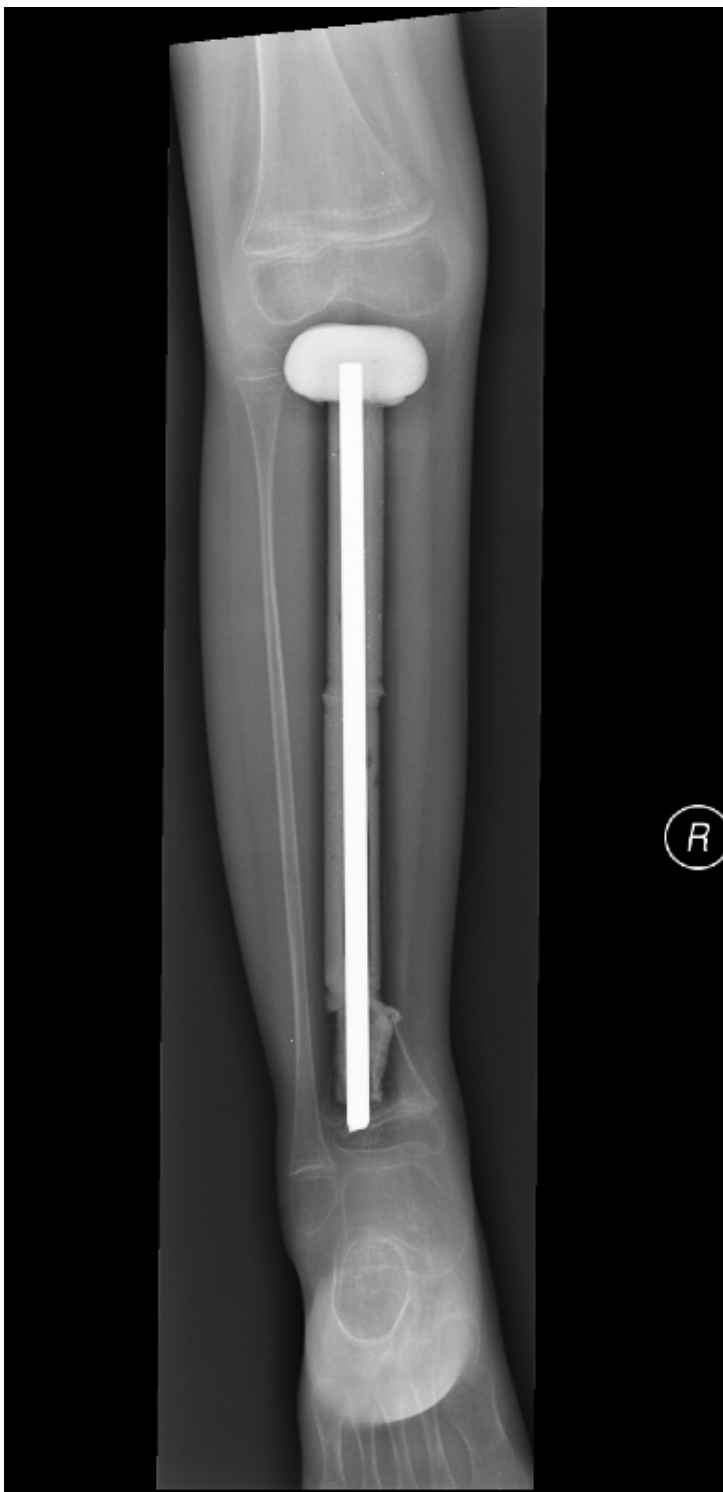


Рис. 15. На рентгенограмме (прямая проекция) через 5 месяцев после операции признаков нестабильности спейсера не выявлено.

В дальнейшем ребенку предстоит повторное оперативное вмешательство в объеме удаления спейсера с заменой на раздвижной эндопротез.

Литература:

- 1 Алиев М.Д. Инновационные технологии в лечении костных сарком у детей. Детская онкология. - 2011. - №3-4. С.
- 2 Кубиров М.С. Применение раздвижных эндопротезов у детей с костными саркомами. дис. канд. мед. наук. – М., 2015г.- 204с.
- 3 Алиев М.Д. Эндопротезирование - как основа онкоортопедии. Саркомы костей, мягких тканей и опухоли кожи (№ 4-2010) 7-12 стр.
- 4 Дурнов Л.А., Голдобенко Г.В., Курмашов В.И. Детская онкология. – Курск–М.: "Литера", 1997. – 400 с.
- 5 Иванова Н.М. Современные возможности и перспективы лечения детей с опухолями семейства саркомы Юинга: дис. ... д-ра мед. наук. – М., 2008. – 382 с
- 6 Abed R, Grimer R. Surgical modalities in the treatment of bone sarcoma in children. Cancer Treat Rev. 2010 Jun;36(4): 342-7.
- 7 Malawer M., Bickels J., Wittig J. Operative Techniques in Orthopaedic Surgical Oncology 2012.
- 8 Enneking W.F., Spanier S.S., Goodman M.A. A system for the surgical staging of musculoskeletal sarcoma// Clin. Orthop. –1980.-Vol.153.-P.106-120.
- 9 Пашков Ю.В. Лечение детей с остеогенной саркомой: дис. ... д-ра мед. наук. – М.,1988. – 327с.
- 10 Нисиченко Д.В. Инфекционные осложнения у онкологических больных после эндопротезирования крупных суставов. Клиника, диагностика, лечение, профилактика: дис. канд. мед. наук. – М., 2010. – 200 с.