Эндопротезирование при лечении сарком костей у детей

Маслов А.П., Назарук С.И., Руцкая Е.А.

Центр детской онкологии, гематологии и иммунологии

Минская областная клиническая больница

Белорусская медицинская академия последипломного образования

- **Органо-сохранные методики являются стандартом в концепции лечения костных сарком**
  (Dion, 2002; Mankin, 1996)
- **Резекция костной опухоли приводит к большому костному и мышечному дефекту**
- **Необходима реконструкция не только участка резицируемой кости, мышц, но и вовлечённого сустава (или суставов).**
- **Применение эндопротезов является более простым и надёжным в механическом плане методом восстановления костно-суставного дефекта, позволяющим начать реабилитационные мероприятия сразу после операции** (Harris, 1995; Sim,1987; Wunder, 2001).
- **Наиболее часто осуществляется реконструкция коленного сустава** (Biau, 2006).

РНПЦДОГИ

2003-2015 гг

верхняя-средняя треть плечевой кости-4

тотальное плечо - 4

нижняя-средняя треть плеча - 1

Первичное эндопротезирование

n=66

47- Остеогенная саркома

19 - Саркома Юинга

Возраст 4,6-17,9 лет Me=14,4

Ревизионное эндопротезирование

n=14 (21%)

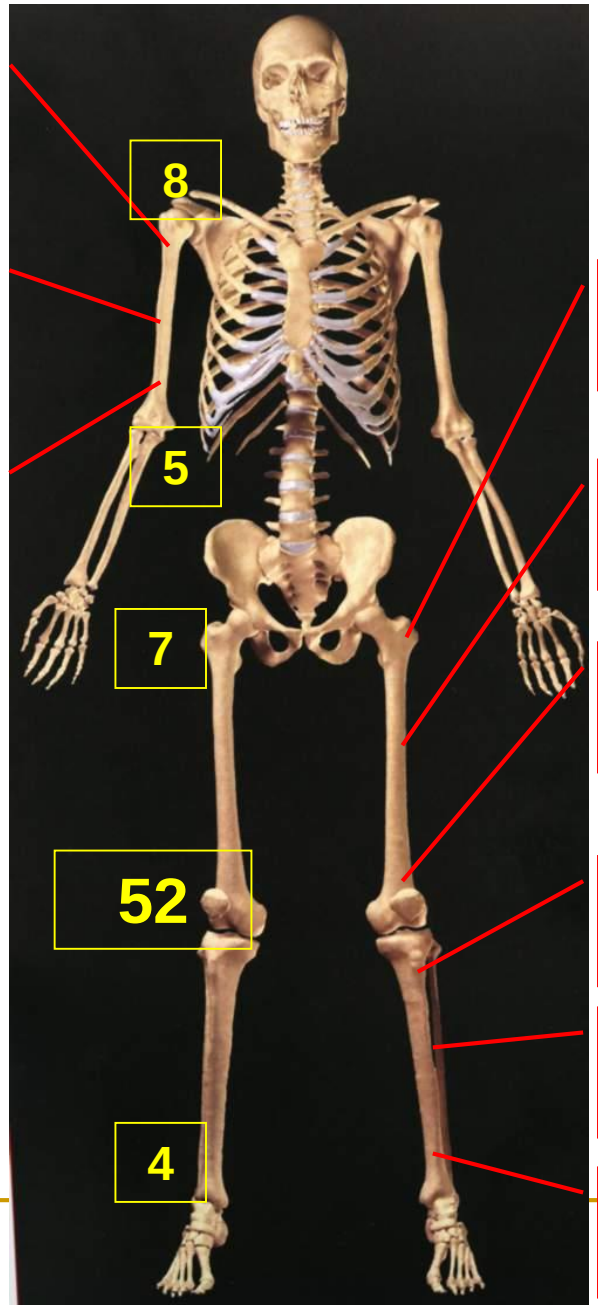

тазобедренный сустав и в/3 бедра - 3

тотальное бедро - 4

нижняя-средняя треть бедра - 29

верхняя-средняя треть большеберцовой кости - 17

тотальная голень - 2

нижняя-средняя треть большеберцовой кости - 2

Девочка Г. 13 лет
Остеогенная саркома нижней трети бедренной кости
(1997 г. костная аллопластика дефекта, 2000 г. - эндопротезирование)

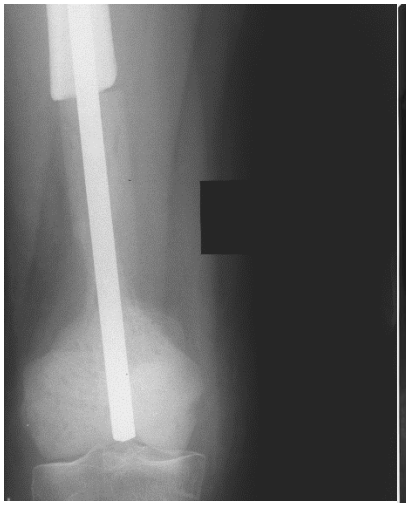

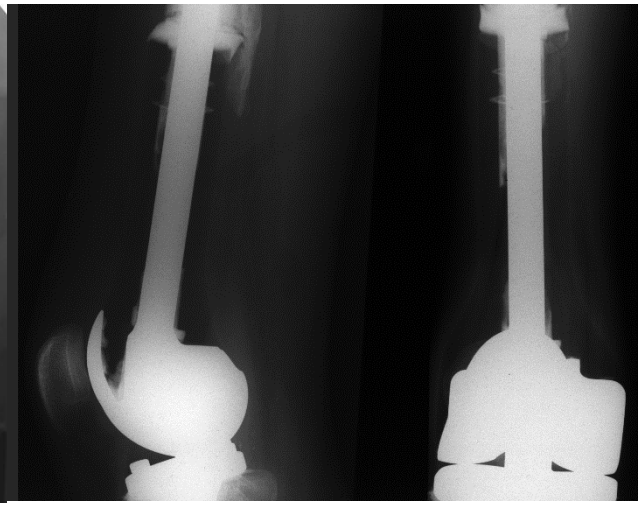

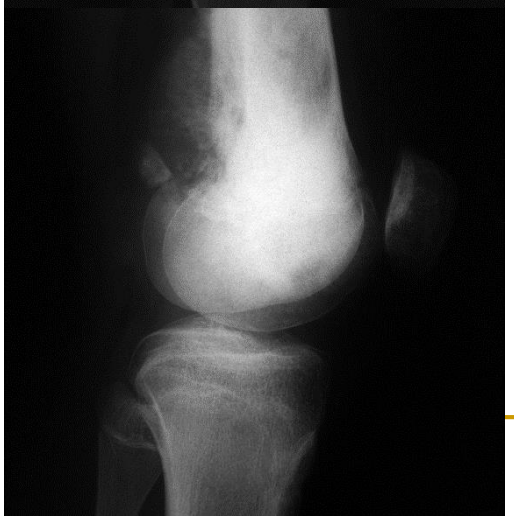

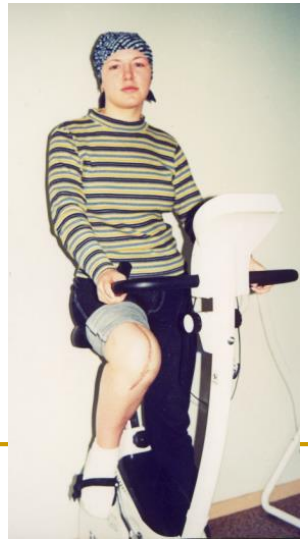

- Девочка П., 5 лет.
- Диагноз: Остеосаркома верхней трети правой плечевой кости,

  skip- метастаз в нижней трети правой плечевой кости.

  Распространение по всей плечевой кости с обширным мягкотканным компонентом
- Операция 15\10\08 - удаление правой плечевой кости, эндопротезирование плечевой кости, плечевого и

  локтевого суставов

Эндопротезирование-проблемы

5-летняя выживаемость э**ндопротезов:**

- проксимальный отдел большеберцовой кости - **70%** (Donati, 2008; Biau, 2006; Wunder, 2001)
- дистальный отдел бедренной кости - **80%** (Kawai, 1998; Bickels, 2002)

10-летняя выживаемость - 67%

(Malawer, 1995)

Механические поломки протезов- **21%** (Shehadeh, 2010)

Один пациент с саркомой = первичное эндопротезирование + ревизионная операция

(Shehadeh, 2010)

Число **инфекционных осложнений** при ревизионным эндопротезировании достигает **30%**

Число ампутаций из-за неудач при эндопротезировании проксимального отдела большеберцовой кости и тотальном замещении бедренной кости, главным образом из-за инфекционных осложнений, достигает **25-28%** (Grimer, 2000; Ward,1995)

Асептическая нестабильность n=4 (6,1%)

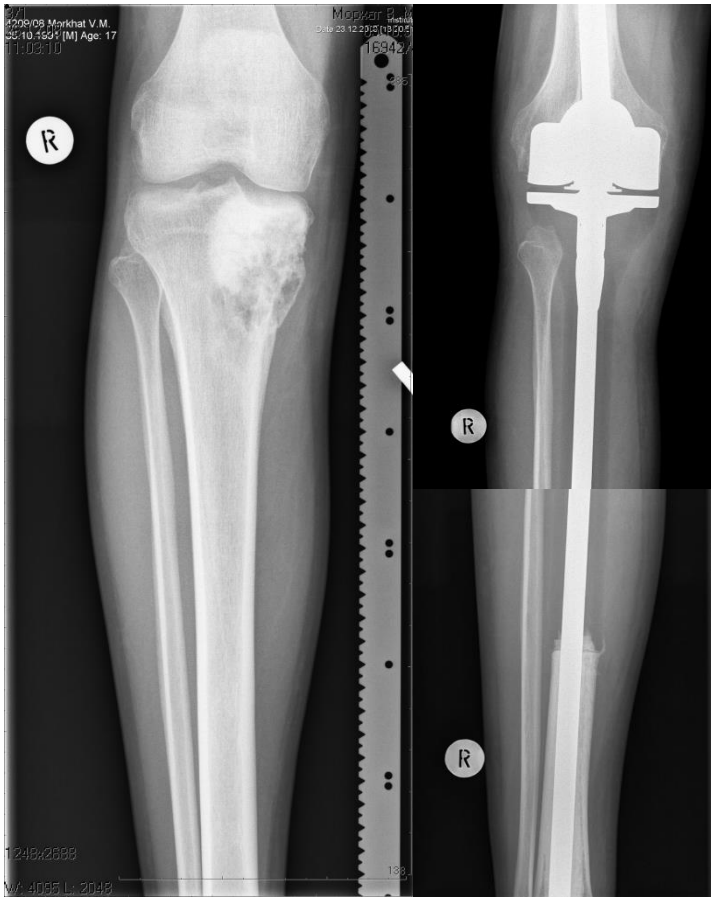

- Мальчик М. 17 лет. Диагноз: остеогенная саркома большеберцовой кости
- 27.02.2009 резекция 2/3 большеберцовой кости, эндопротезирование
- Асептическая нестабильность компонента эндопротеза
- 23.05.2013 – ревизионное эндопротезирование.

Тотальное замещение большеберцовой кости с голеностопным суставом

Инфекционные осложнения n=8 (12,1%)

ампутации-2, санация-5, в процессе-1

Девочка К., 11 лет. Саркома Юинга б/берцовой кости

Поражение всего диафиза большеберцовой кости

12/11/2012 Резекция большеберцовой кости, тотальное эндопротезирование большеберцовой кости с коленным и голеностопным суставом

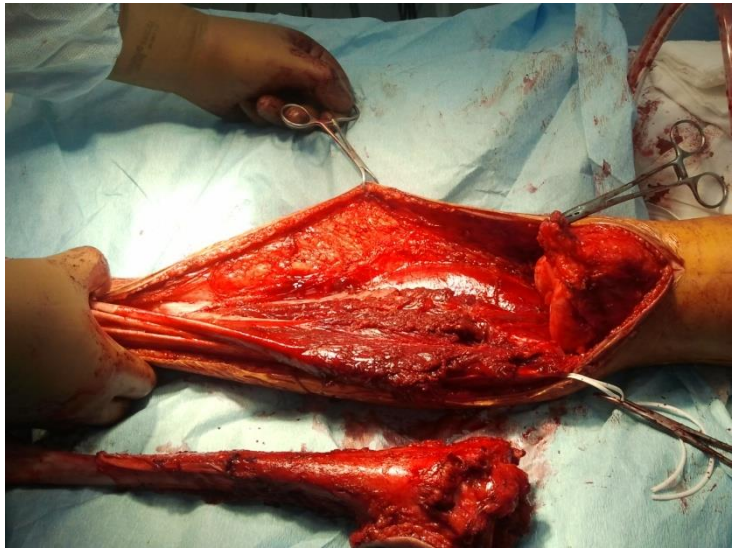

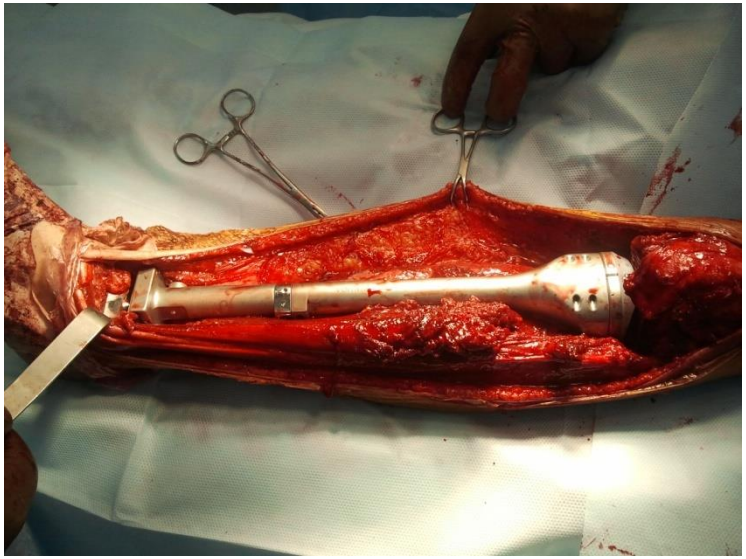

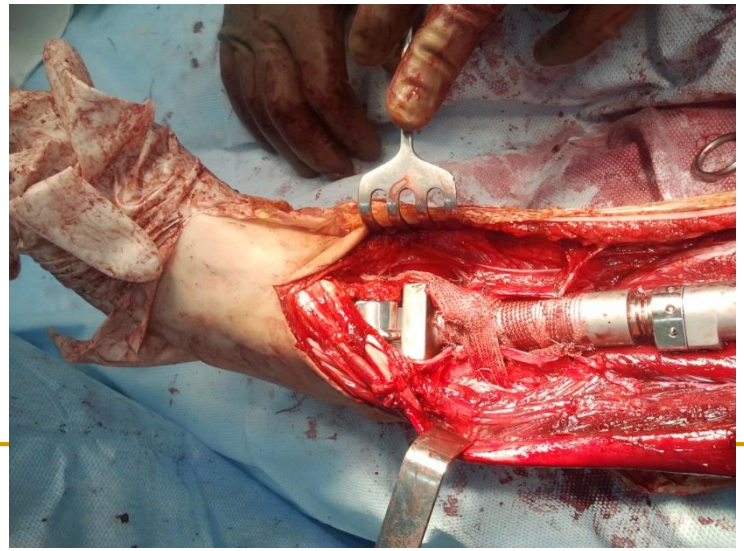

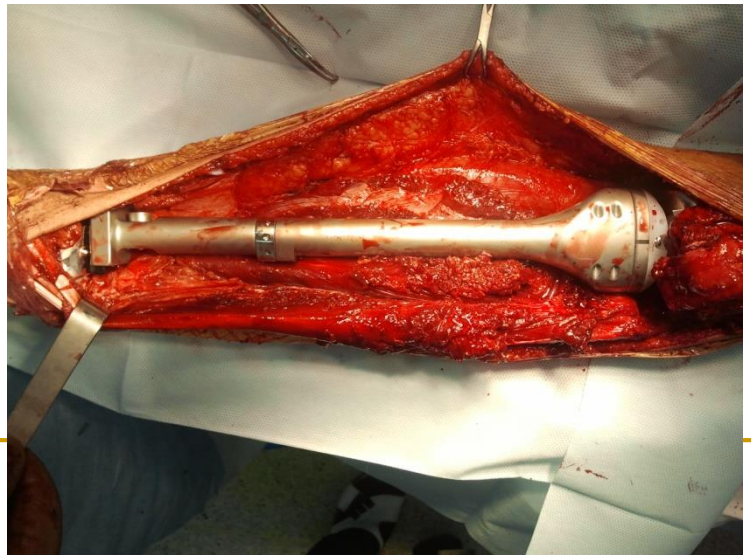

Девочка К., 11 лет. Саркома Юинга б/берцовой кости

12/11/2012 Резекция большеберцовой кости,
тотальное эндопротезирование большеберцовой кости
с коленным и голеностопным суставом

Перипротезная инфекция - успешная санация. Ремиссия по инфекции 3 года

Переломы компонентов эндопротеза n=9 (13,6%)!!!

Выполнение ревизионных операций связано с высоким риском септических и асептических осложнений **(до 40%)**

Мальчик А. 16 лет. Остеогенная саркома бедренной кости. Эндопротезирование 24.02.08
+ 4 торакотомии с удалением метастазов

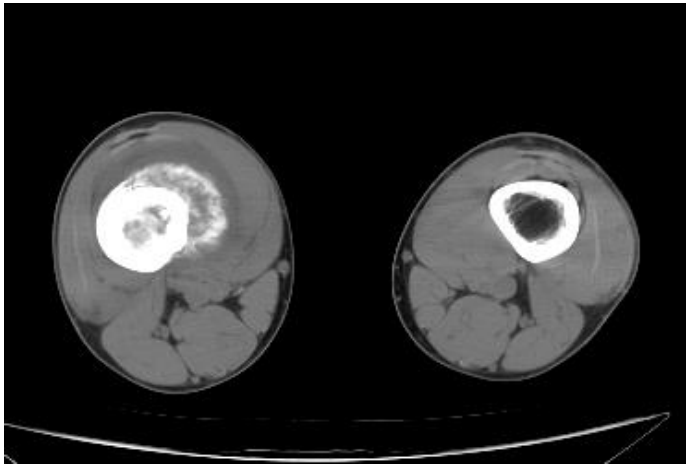

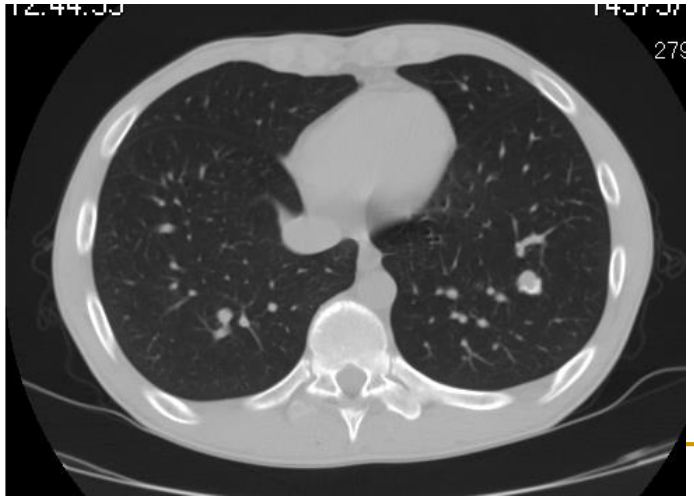

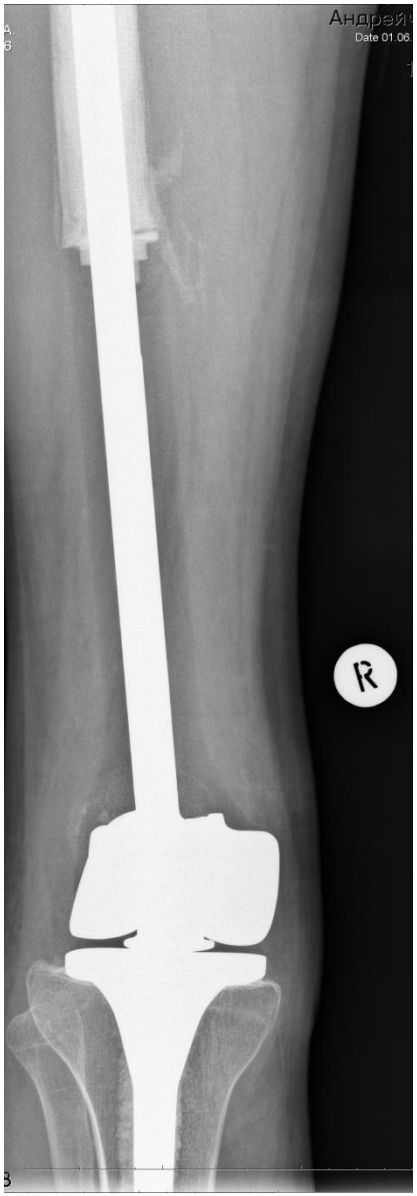

2009г - перелом ножки эндопротеза

14.04.2009 – РеТЭКС-1,
замена компонентов эндопротеза

2009г - перипротезная инфекция

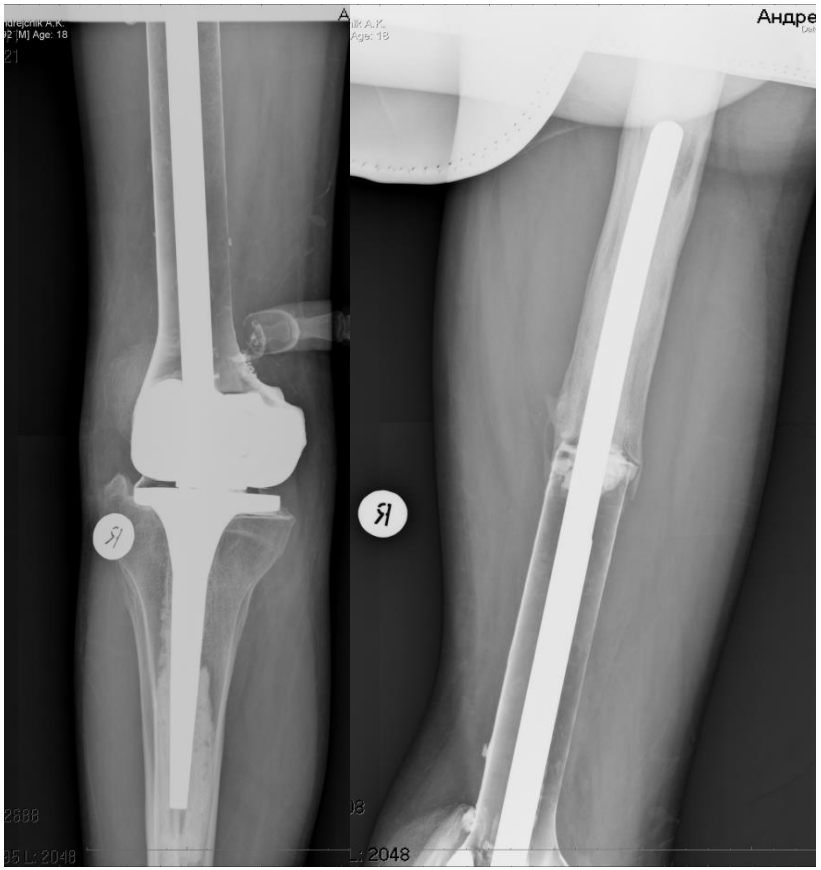

2011 г. РеТЭКС-2, рецидив перипротезной инфекции, длительная хирургическая санация

ЧТО ДАЛЬШЕ? ЭКЗАРТИКУЛЯЦИЯ? РЕПРОТЕЗИРОВАНИЕ №3

Репротезирование №3

- После 2-х кратных отрицательных бактериологических исследований пунктатов из перипротезной зоны 31.03.2015 выполнено тотальное эндопротезирование правой бедренной кости.
- Более года ремиссия по инфекции

ОБЕСПЕЧЕНИЕ ВЫЖИВАЕМОСТИ ЭНДОПРОТЕЗА – ЗЛОБОДНЕВНАЯ ЗАДАЧА ОНКООРТОПЕДИИ С УЧЁТОМ ОЧЕВИДНЫХ УСПЕХОВ В ЛЕЧЕНИИ БОЛЬНЫХ С САРКОМАМИ КОСТЕЙ

СОВЕРШЕНСТВОВАНИЕ ПРОТЕЗА

- Условия для костного соединения (лучше бесцементный, чем цементный), реализация идеи костно-сберегающих методик
- Модульность
- Условия для рефиксации мягких тканей
- Стабилизирующие системы (противовывиховые чашки)
- Растущие системы

СОВЕРШЕНСТВОВАНИЕ ТЕХНИКИ ИМПЛАНТАЦИИ

- Экстрасуставная резекция коленного сустава
- Реконструктивная миопластика
- Укрывающая миопластика

Бесцементная фиксация компонентов эндопротеза

- Костное врастание обеспечивает более продолжительную фиксацию компонентов эндопротеза (Bini, 2000; Cristofolini, 1998; Flint, 2006; Kneisl, 1991; Meding, 2004).
- Остеоинтеграция имеет место при наличии ремоделированной, жизнеспособной костной ткани находящейся в прямом контакте с поверхностью импланта без наличия интерпонирующей фиброзной мембраны.

Bränemark, 1983
Carlsson, 1986
Linder L, 1988



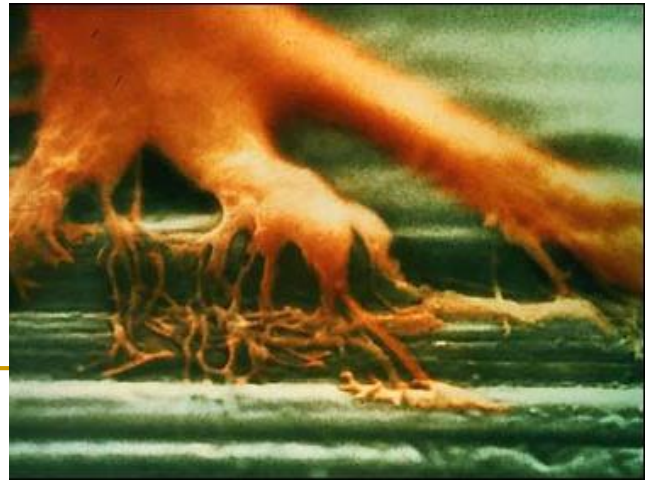

Тканесберегающяя (bone-sparing) хирургия

- Бесцементная фиксация - основа для остеосберегающих методик

- Применение остеоинтегрирующих протезов позволяет сохранить кость, так как для их имплантации надо лишь 4-5 см кости с хорошим исходом (O’Donnell, 2009).

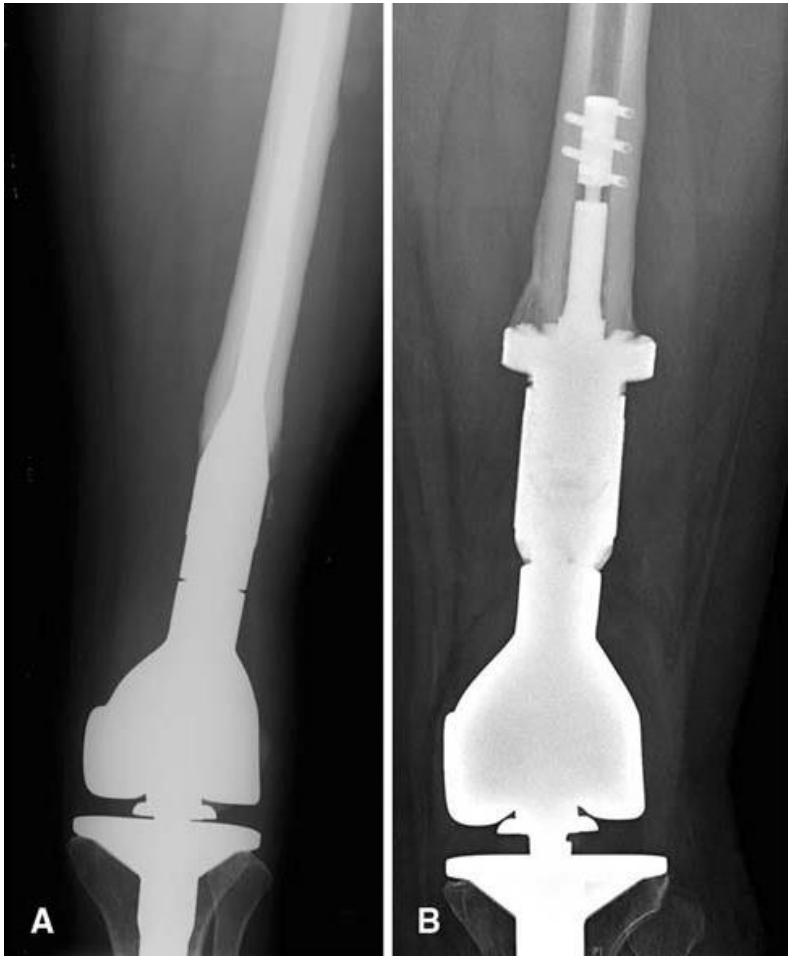

Compress® Compliant Pre-Stress Implant (Biomet, Warsaw, IN)

Пациент Д. 13 лет. Остеогенная саркома бедренной кости. Эндопротезирование в 2013 г.

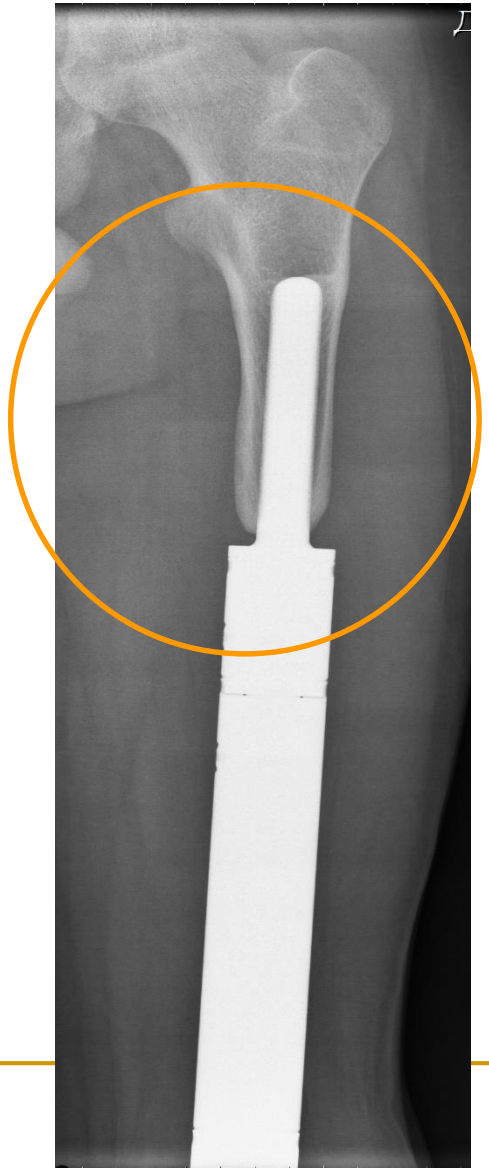

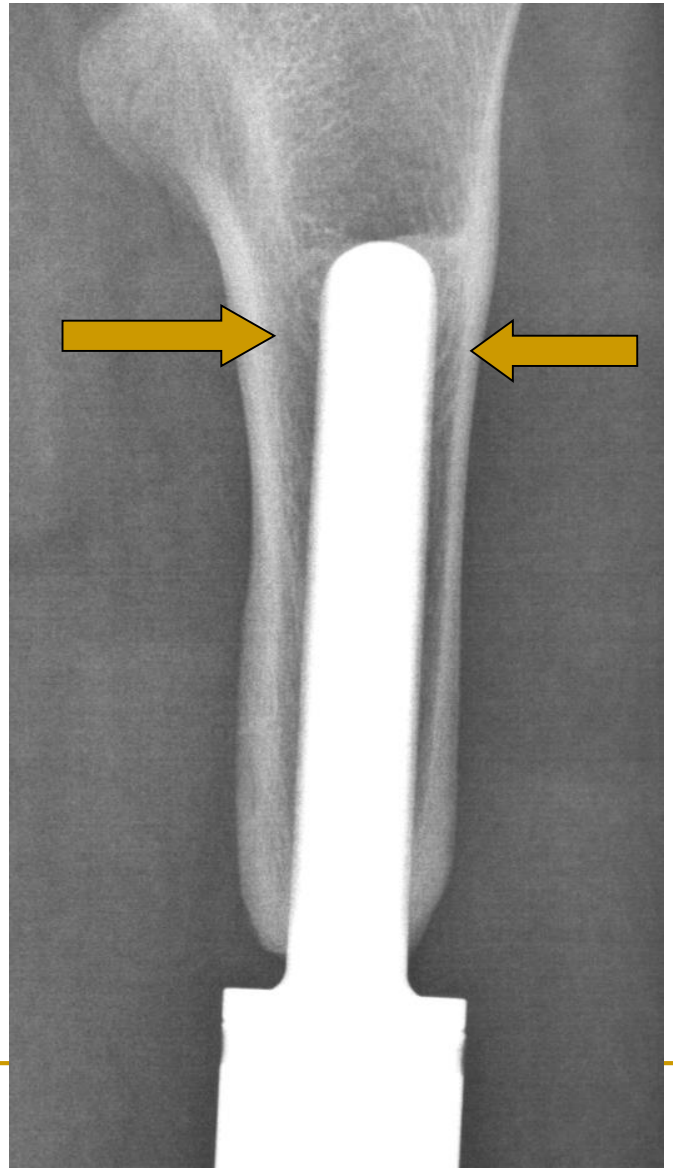

Успешная остеоинтеграция компонентов эндопротеза

Модульное эндопротезирование

ПРЕИМУЩЕСТВА

- Выживаемость модульных эндопротезов дистального отдела бедренной кости существенно выше, чем эндопротезов индивидуального изготовления (Schwartz, 2010).
- Возможность замены модульных компонентов при их износе, т.к. у пациентов с хорошим онкологическим прогнозом следует планировать минимум 1-2 ревизионные операции по замене компонентов эндопротеза (Schwartz, 2010)
- Снижение цены и сроков изготовления (поставки)

В 2012 году в РНПЦДОиГ внедрено эндопротезирование модульными эндопротезами бесцементной фиксации

Функциональная стабилизация протезированного сустава

•Необходимость стабилизации голеностопного, плечевого, тазобедренного сустава при их реконструкции

•Создание условий для рефиксации сухожилия надколенника, т.к. отрыв при фиксации к протезу в 10-80% случаев (Abboud, 2003; Jarvela, 2005).

- Рефиксирующяя реконструкция перипротезных мягких тканей с индивидуальной адаптацией полипропиленовой сетки

Девочка В. 9 лет, саркома Юинга нижней трети большеберцовой кости, операция 1.10.2009

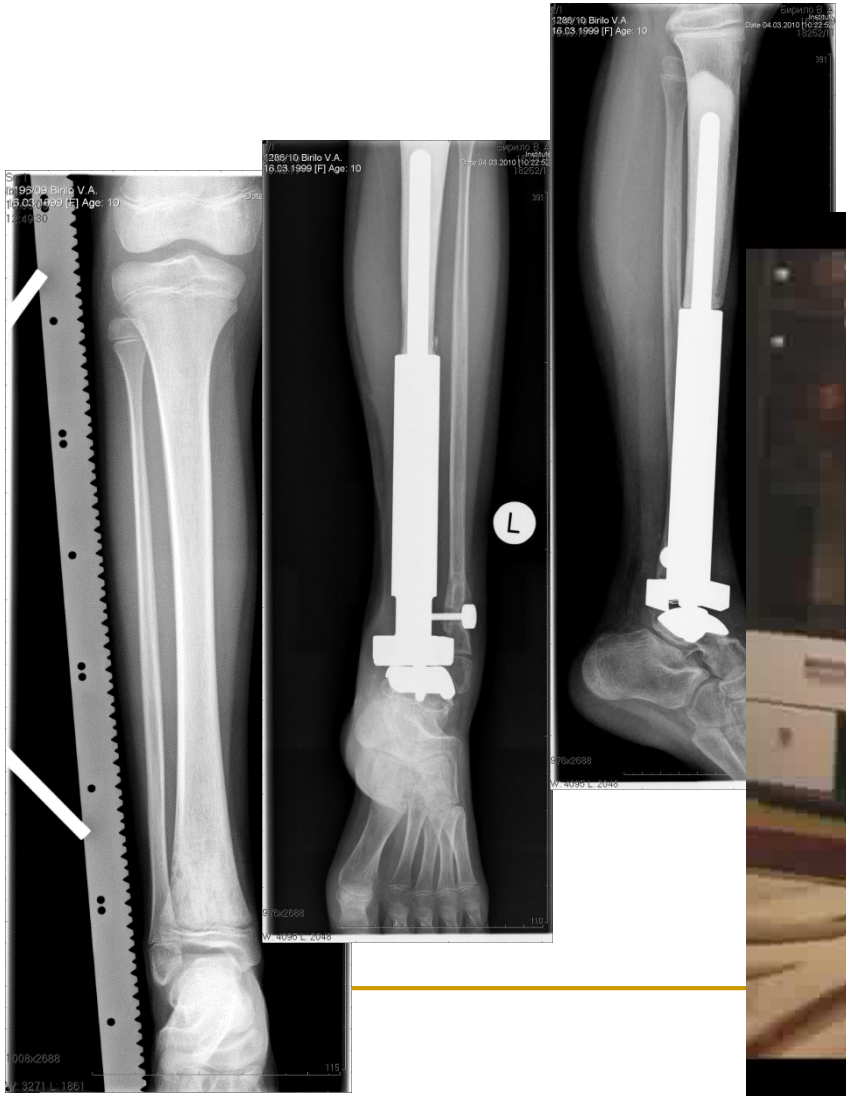

Стабилизация тазобедренного сустава

Вывихи в тазобедренном суставе после обширной костной резекции и протезной реконструкции проксимального отдела бедренной кости отмечаются в **20%** случаях и являются значительно проблемой, резко ухудшающие функциональный результат операции и вынуждающие к повторным низкоэффективным операциям эндопротезирования

(Chandrasekar,2009;Gosheger,2006;Menendez, 2006)

Тазовый компонент эндопротеза тазобедренного сустава специального назначения (триполяр)

Мальчик М., 15 лет.
Диагноз: остеогенная саркома бедренной кости.
Операция 13.03.2014

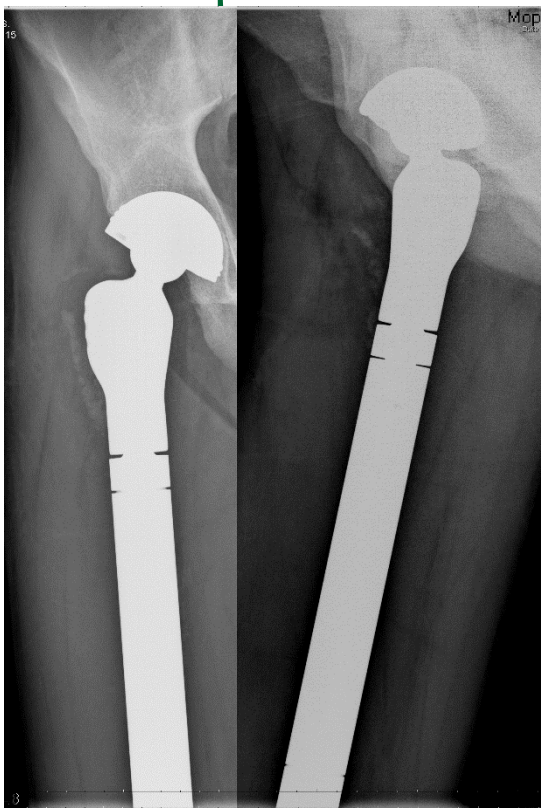

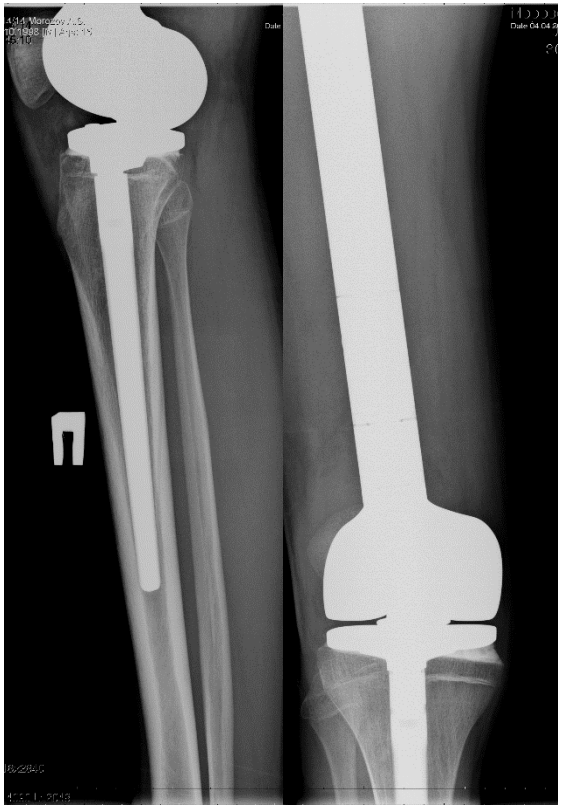

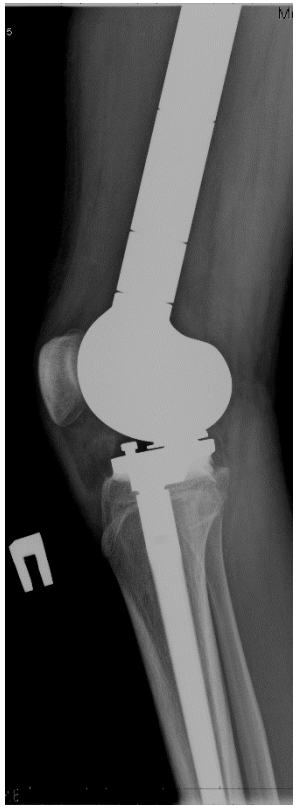

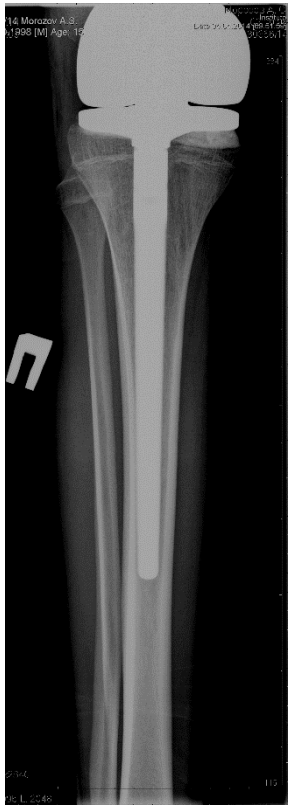

Тотальное эндопротезирование бедренной кости с коленным и тазобедренным суставом.Чашка двойной мобильности

Растущие эндопротезы

- **Неинвазивные**

- **Инвазивные**

Выше эмоциональная оценка результата у детей с растущими протезами (Henderson, 2010)

•Выживаемость инвазивных растущих эндопротезов несмотря на необходимость инвазивной коррекции длины выше, чем неинвазивных. При этом амплитуда коррекции небольшая, а число осложнений большое (Rugieri, 2013)

•Выше риск механических повреждений за счёт усложнения конструкции

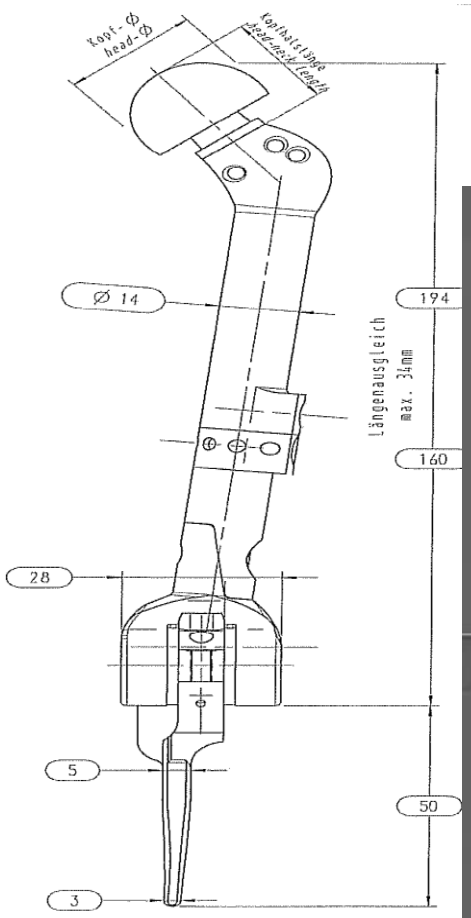

•Одномоментное удлинение до 3 см (суммарно до 6 см)

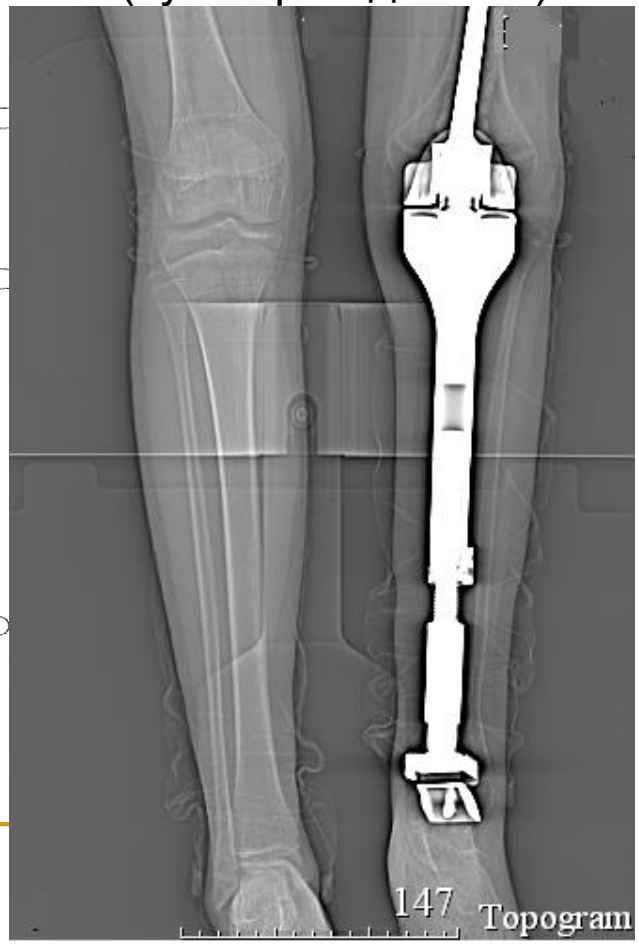

Клинический пример

Пациент Д. 1996. Остеогенная саркома левой большеберцовой кости
с прорастанием в структуры коленного сустава.
21.09.2012 Экстрасуставная резекция коленного сустава, эндопротезирование

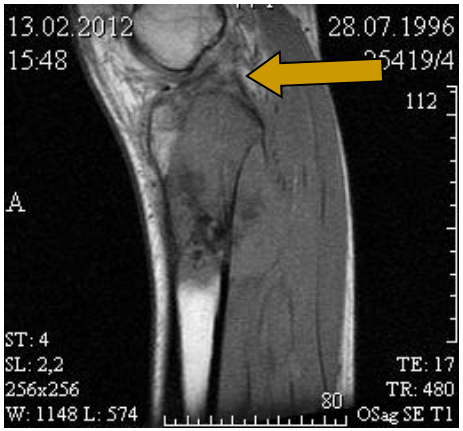

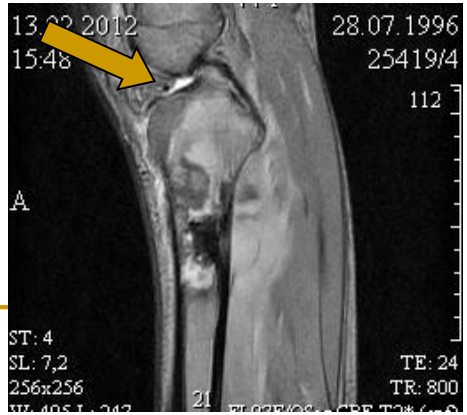

Клинический пример

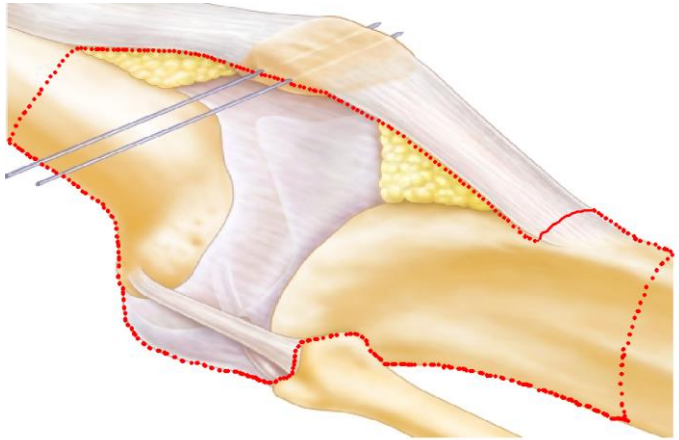

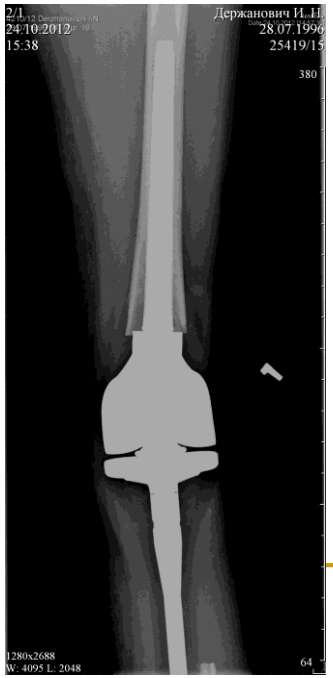

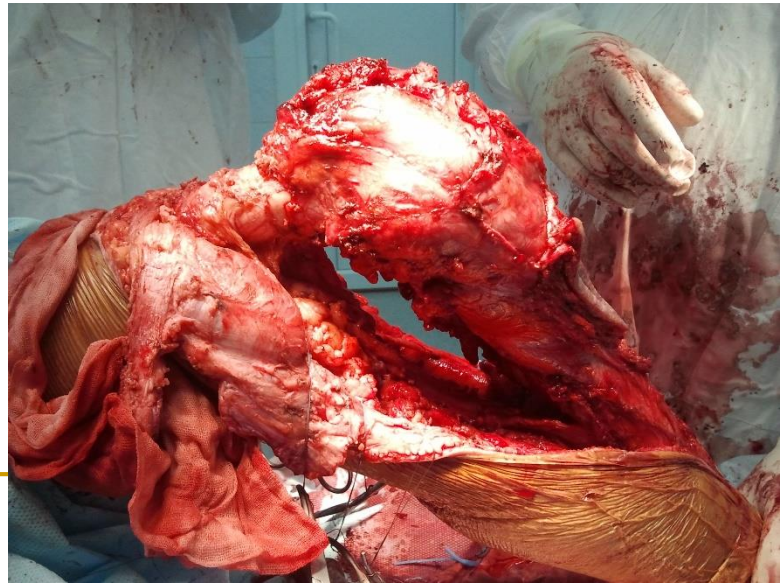

Клинический пример

Больной К., 16 лет
Саркома Юинга левой плечевой кости (l=20см), с мягкотканным компонентов в двуглавой мышце плеча

21.11.2014 – резекция плечевой кости, эндопротезирование плечевого и локтевого суставов, миопластика двуглавой мышцы торако-дорсальным кожно-мышечным лоскутом

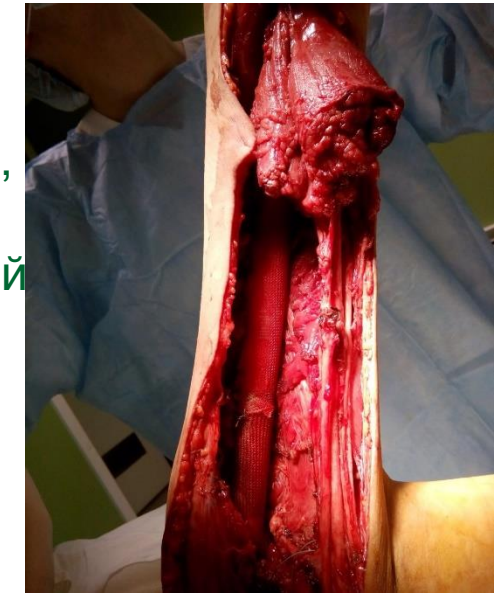

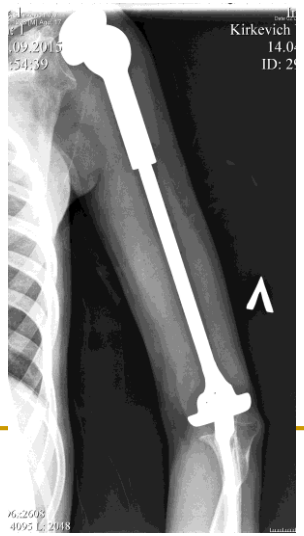

- **Обеспечение выживаемости эндопротеза – злободневная задача онкоортопедии с учётом очевидных успехов в лечении больных с саркомами костей**

- **Актуальным является использование более надёжных конструкций и совершенствование методик операций, направленных на уменьшение числа послеоперационных осложнений.**